ISSN 1665-5672 Volumen 70, Núm. 4 octubre-diciembre 2025

Anales de Otorrinolaringología Mexicana

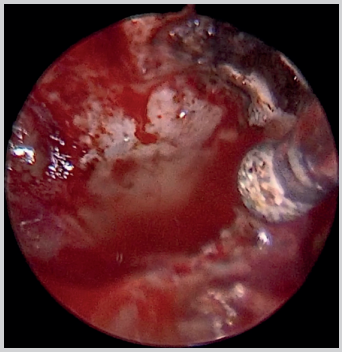

Sociedad Mexicana de Otorrinolaringología y Cirugía de Cabeza y Cuello, AC.

https://www.smorlccc.org https://nietoeditores.com.mx https://otorrino.org.mx

MACROZIT®

azitromicina

EL ANTIBIÓTICO CON EFECTO POST ANTIBIÓTICO[1]

Otitis[2]

Sinusitis[2]

Faringitis
Amigdalitis[2]

Caja con frasco con polvo para 30 mL, envase con diluyente y jeringa graduada. 1200 mg.

Caja con 5 o 3 tabletas. 500 mg.

Caja con un frasco ámpula y ampolleta con 5 mL de diluyente. Solución inyectable 500 mg.

1 toma al día[2-4]

REFERENCIAS: 1. M.A. Ramadan, A.F. Tawfik, A.M. Shibl, C.G. Gemmell. Post antibiotic effect of azithromycin and erythromicin on streptococcal susceptibility to phagocytosis. 1994. **2.** Información para prescribir Macrozit® Tabletas. **3**. Información para prescribir Macrozit® Solución. **4.** Información para prescribir Macrozit® Suspensión.

Reporte las sospechas de reacción adversa al correo: farmacovigilancia@liomont.com.mx o en la página de internet: www.liomont.com.mx

Aviso de publicidad No.: 203300202C3546

Reg. No.: 015M2001 SSA IV (Tabletas) Reg. No.: 170M2002 SSA IV (Suspensión) Reg. No.: 151M2009 SSA IV (Solución).

LIOMONT
ETICA FARMACEUTICA DESDE 1938

Volumen 70, Núm. 4, 2025

Revista Anales de Otorrinolaringología Mexicana

Órgano de difusión de:
Sociedad Mexicana de Otorrinolaringología y Cirugía de Cabeza y Cuello
Asociación Mexicana de Comunicación, Audiología, Otoneurología y Foniatría
Asociación Panamericana de Otorrinolaringología y Cirugía de Cabeza y Cuello

Director-Editor
Luz Arcelia Campos Navarro
anorlmex20@gmail.com

Editor en Jefe
Mauricio Morales Cadena

Editores asociados
Otorrinolaringología general: Dr. Alejandro Vargas Aguayo
Cirugía plástica facial: Dr. Jaime Fandiño Izundegui
Cirugía de cabeza y cuello: Dr. Héctor Prado Calleros
Base de cráneo: Dr. Benjamín García Enríquez
Trauma facial: Dr. Marcos Antonio Rodríguez Perales
Laringología: Dr. Mario Antonio Barrón Soto
Otología: Dra. Magdicarla Ercilia de Alba Márquez
Neurotología: Dra. Erika María Celis Aguilar
ORL pediátrica: Dr. Carlos De la Torre González
Nariz y senos paranasales: Dr. Luis Fernando Macías Valle
Imagenología: Dr. Fernando Martín Biasotti
Especialidades afines: Dr. Miguel Ángel Collado Corona
Casos clínicos: Dr. Germán Fajardo Dolci

Consejo Editorial
Astorga del Toro Rigoberto, Guad., Jal.
Barrón Soto Mario Antonio, Ciudad de México
Chavolla Magaña Rogelio, Ciudad de México
Collado Corona Miguel Ángel, Ciudad de México
Corvera Behar Gonzalo, Ciudad de México
De la Garza Hesles Héctor, Ciudad de México
De la Torre González Carlos, Ciudad de México
Fajardo Dolci Germán, Ciudad de México
García Enríquez Benjamín, Toluca, Estado de México
García Lara León Felipe, Ciudad de México
García Palmer Rafael, Ciudad de México
González Romero Armando, Guad., Jal.
Guinto Balanzar Martha Patricia, Ciudad de México
Gutiérrez Marcos José Ángel, Ciudad de México
Hernández Palestina Mario, Ciudad de México
Martín Biasotti Fernando, Ciudad de México
Morales Cadena Mauricio, Ciudad de México
Pane Pianese Carlo, Ciudad de México
Prado Calleros Héctor, Ciudad de México
Ramírez Oropeza Fernando, Puebla, Pue.
Rivera Pesquera Francisco, Querétaro, Qro.
Rodríguez Perales Marcos Antonio, Ciudad de México
Soda Merhy Antonio, Ciudad de México
Toledo de Coutinho Heloisa, Ciudad de México
Vargas Aguayo Alejandro, Ciudad de México
Zubiaur Gomar Fermín M, Ciudad de México

Consejo Editorial Extranjero
Angeli Simon I, Miami, FL.
Bhatt Nikhil J, Chicago, Illinois
Casiano Roy R, Miami, FL.
Cobo Sefair Roxana, Bogotá, Colombia
Draf Wolfgang Fulda, Alemania
Gullane Patrick J, Toronto, Canadá
Koltai Meter J, Stanford, CA.
Lee KJ, Boston, MA.
Lusk Rodney P, Omaha, Nebraska
Myers Eugene, Pittsburgh, MA.
Paparella Michael, Minneapolis, MN.
Papel Ira, Washington, DC.
Rosenfeld Richard M, Nueva York, NY.
Ruíz Héctor E, Rosario, Argentina
Villagra Siles Erick, Bolivia
Wei William I, Hong Kong

Consejeros al Comité Editorial
Dr. Daniel Bross Soriano
Dr. Marcos A Rodríguez Perales
Dr. Pelayo Vilar Puig

Publicada por la Sociedad Mexicana de Otorrinolaringología y Cirugía de Cabeza y Cuello

Presidente: Dr. Héctor Alejandro Velázquez Chong
Vicepresidente: Dr. Guillermo Piña Uribe
Secretario: Dr. Juan Carlos Pérez Barrón
Tesorera: Dra. Nuria Esperanza Boronat Echeverría

Dirección comercial y oficina de redacción: Sociedad Mexicana de Otorrinolaringología y Cirugía de Cabeza y Cuello. Montecito 38, W.T.C. Piso 18 oficinas 24-26, colonia Nápoles, CP 03810, México, DF. Tel.: 3095-4640 al 43, fax 3095-4639. Correo electrónico: aom@smorlccc.org.mx, www.smorlccc.org.mx Registro de la Dirección General de Derecho de Autor No. 743-92. Certificado de licitud de contenido No. 4877 Certificado de licitud de título No. 6442 Registro I.S.S.N. No. 1665-5672. Esta revista se encuentra indizada a: LILACS Y ARTEMISA, MEDIC LATINA. Publicación realizada, comercializada y distribuida por **Edición y Farmacia SA de CV** (Nieto Editores®). Av. Chamizal 97, Colonia La Trinidad, Texcoco 56130, Estado de México.
La revista también se publica en: https://nietoeditores.com.mx y https://otorrino.org.mx

Revista Anales de
Otorrinolaringología Mexicana

CONTENIDO/CONTENTS

ARTÍCULOS ORIGINALES/ORIGINAL ARTICLES

231 **Evaluación clínica del piracetam en monoterapia y asociado con terapia cognitivo-conductual como estrategia terapéutica en adultos con acúfeno primario**
Clinical evaluation of piracetam monotherapy and in combination with cognitive-behavioral therapy as a therapeutic strategy in adults with primary tinnitus
Miguel Ángel Rivacoba Ibarra, Pablo Román Barrera Lee, Dayanira Trinidad Guerrero

244 **Resultados funcionales y anatómicos de la mastoidectomía radical modificada tipo Bondy como tratamiento quirúrgico del colesteatoma**
Functional and anatomical results of modified Bondy-type radical mastoidectomy as surgical treatment for cholesteatoma
Samantha Ivette Díaz Carrillo, Guadalupe Yarza Rosas, Rodrigo González Woge, Daniella Alejandra Monroy Llaguno, Mauricio González Navarro

252 **Traducción y validación al español del puntaje de síntomas de reflujo en pacientes con reflujo faringolaríngeo**
Translation and validation into Spanish of the reflux symptom score in patients with laryngopharyngeal reflux
José Carlos Sánchez Barrionuevo, Ana Sierra Salazar, Nancy Elizabeth Aguilar Muñoz

261 **Apnea obstructiva del sueño: hallazgos demográficos, clínicos y comorbilidades asociadas**
Obstructive sleep apnea: Demographic, clinical findings and associated comorbidities
Laura Serrano Salinas, Jesús Salatiel Martínez Navez, Jesús Alberto Baltazar Molina, Daniel Sandoval Pérez, Francisco Javier Mancilla Mejía, Luis Miguel Méndez Saucedo, Enrique Omar Guadarrama Díaz, Carlos Eduardo Rodríguez Serrano

270 **Variantes anatómicas de la arteria etmoidal anterior en población mexicana**
Anatomical variants of the anterior ethmoidal artery in Mexican population
Angélica Janeth Vargas González, Mariana Durán Ortiz, Fernando Pineda Cásarez, Mariana Mireya Cortés Fernández, Edith Jasmín Castillo Ramírez

276 **Resistencia bacteriana en abscesos de cuello**
Bacterial resistance in neck abscesses
Emilio Filiberto Carbajal Andrade, Gabriel Mauricio Morales Cadena

REVISIÓN NARRATIVA/NARRATIVE REVIEW

285 **Síndrome vestibular agudo de origen central**
Acute central vestibular syndrome
Francisco José Gallardo Ollervides, Javier Serrano Román

CASOS CLÍNICOS/CLINICAL CASES

295 **Queiloplastia en pacientes con síndrome de Melkersson-Rosenthal**
Cheiloplasty in patients with Melkersson-Rosenthal syndrome
Víctor Hugo Nava, Steven Benites Andrade

299 **Acceso transpterigoideo endoscópico para el tratamiento del meningoencefalocele secundario a persistencia del canal de Sternberg**
Endoscopic transpterygoid approach for treatment of meningoencephalocele secondary to persistence of Sternberg's canal
Jesús Omar Ibarra González, Jorge Alberto Romo Magdaleno, Paulina López Guzmán, José Ricardo Sánchez Santa Ana

305 **Schwannoma extracraneal del nervio vidiano: un caso inusual**
Extracranial schwannoma of the vidian nerve: A rare case report
Roger Antulio Velazco Hernández, Alejandro González Orozco, María Paula David Armenta

312 **Divertículo de Zenker**
Zenker's diverticulum
Adelaido López Chavira, Natalia Martín del Campo Hernández, Dayanara Dib Saad, Julio López Montoy, José Pablo Busto Ruano

Las instrucciones a los autores sobre la **FORMA DE PRESENTAR SUS MANUSCRITOS** las pueden consultar en el sitio web de la Sociedad Mexicana de Otorrinolaringología y Cirugía de Cabeza y Cuello, A.C.
http://www.smorlccc.org.mx/adentro.asp?pagina=/interes/revista/instrucciones.asp

Fosfocil® G.U.

El antibiótico de las vías urinarias

Fosfocil G.U. es la opción para el manejo de **IVU baja no complicada**, porque ofrece:

- **Actividad bactericida** rápida frente a uropatógenos más comunes.
- Excreción de forma **inalterada**.
- **Buena** tolerancia.
- **Mínima tasa** de resistencia bacteriana.
- **Amplio margen** de seguridad de uso.

Teniendo una cómoda posología:

Adultos: dosis única de **3 g**

Niños: dosis única de **2 g**

FOSFGU-01A-19 No. de entrada: 193300202C0576

Itra®

Senosiain®

Evaluación clínica del piracetam en monoterapia y asociado con terapia cognitivo-conductual como estrategia terapéutica en adultos con acúfeno primario

Clinical evaluation of piracetam monotherapy and in combination with cognitive-behavioral therapy as a therapeutic strategy in adults with primary tinnitus.

Miguel Ángel Rivacoba Ibarra,[1] Pablo Román Barrera Lee,[2] Dayanira Trinidad Guerrero[3]

[1] Médico residente de primer año de la subespecialidad de Neuro-Otología, Instituto Nacional de Neurología y Neurocirugía Manuel Velasco Suárez, Ciudad de México.

[2] Médico residente de cuarto año de la especialidad de Otorrinolaringología, Hospital Regional Tlalnepantla, Instituto de Seguridad Social del Estado de México y Municipios, Estado de México.

[3] Médico especialista en Otorrinolaringología y Cirugía de Cabeza y Cuello, práctica privada.

Correspondencia
Miguel Ángel Rivacoba Ibarra
dr.rivacoba@hotmail.com

Recibido: 11 de febrero 2025
Aceptado: 15 de agosto 2025

Este artículo debe citarse como: Rivacoba-Ibarra MA, Barrera-Lee PR, Trinidad-Guerrero D. Evaluación clínica del piracetam en monoterapia y asociado con terapia cognitivo-conductual como estrategia terapéutica en adultos con acúfeno primario. An Orl Mex 2025; 70 (4): 231-243.

PARA DESCARGA

https://doi.org/10.24245/aorl.v70i4.10365

https://otorrino.org.mx
https://nietoeditores.com.mx

Resumen

OBJETIVO: Evaluar la utilidad del piracetam en monoterapia y asociado con terapia cognitivo-conductual como estrategia para tratar el acúfeno primario.

MATERIALES Y MÉTODOS: Ensayo clínico con distribución al azar, efectuado en individuos con acúfeno primario asociado con hipoacusia neurosensorial, atendidos en el servicio de Otorrinolaringología del Hospital Regional Tlalnepantla ISSEMYM,

del 1 de octubre de 2022 al 30 de septiembre de 2023. Los pacientes se asignaron al azar a uno de cuatro grupos: piracetam (G1), placebo (G2), terapia cognitivo-conductual más piracetam (G3) y terapia cognitivo-conductual más placebo (G4), con tratamiento durante tres meses. Se evaluó la gravedad del acúfeno con el Índice Funcional del Acúfeno (IFT) al inicio y mensualmente. Un valor de $p < 0.05$ se consideró significativo.

RESULTADOS: Se incluyeron 80 pacientes. La comparación de los datos basales *vs* finales reveló que los pacientes de los grupos 3 y 4 tuvieron alivio significativo (χ^2, $p = 0.002$ y $p = 0.022$, respectivamente).

CONCLUSIONES: Con la terapia cognitivo-conductual se obtuvo alivio del acúfeno, especialmente en combinación con piracetam.

PALABRAS CLAVE: Acúfeno; terapia cognitivo-conductual; piracetam.

Abstract

OBJECTIVE: To assess the utility of piracetam in monotherapy and combined with cognitive-behavioral therapy as a therapeutic strategy for primary tinnitus.

MATERIALS AND METHODS: Randomized clinical trial was performed at Otolaryngology service of Regional Hospital Tlalnepantla ISSEMYM, from October 1st, 2022 to September 30, 2023, with individuals with primary tinnitus associated with neurosensory hearing loss. They were evenly assigned to 4 groups: piracetam (G1), placebo (G2), cognitive-behavioral therapy plus piracetam (G3), and cognitive-behavioral therapy plus placebo (G4), with a 3-month treatment. Tinnitus severity was assessed using the Tinnitus Functional Index (TFI) at baseline and monthly with inferential statistics. A p-value < 0.05 was considered significant.

RESULTS: Eighty patients were included. A baseline and final comparison revealed significant improvement in patients of G3 and G4 (χ^2, $p = 0.002$ and $p = 0.022$, respectively).

CONCLUSIONS: Cognitive-behavioral therapy led to an improvement in tinnitus, especially when combined with piracetam.

KEYWORDS: Tinnitus; Cognitive-behavioral therapy; Piracetam.

ANTECEDENTES

El *tinnitus* o acúfeno es la percepción auditiva en la ausencia de un estímulo auditivo que puede estar asociado con hipoacusia.[1] Se divide en dos grupos básicos, el acúfeno primario y el secundario. Su importancia clínica radica en el efecto psicopatológico que genera en los pacientes, lo que resulta en una gran fuente de estrés, ansiedad, depresión y discapacidad con alteraciones en el sueño, la concentración y la función cognitiva.[2,3]

El tratamiento es un verdadero reto para el médico tratante y puede ser multidisciplinario con respuestas variables al mismo. Puede optarse por medidas conservadoras (cambios en el estilo de vida), amplificación de la audición que enmascara los síntomas, algunos tratamientos farmacológicos, terapias de rehabilitación, estimulación magnética e, incluso, practicar un tratamiento quirúrgico en caso necesario.[4]

La percepción del acúfeno no es el problema, sino la reacción al mismo que resulta en una cascada de eventos que implican el sistema límbico y el sistema nervioso autónomo, que causa una respuesta de estrés continuo, que afecta el sueño, la concentración y el estado de ánimo de quien lo padece.[5,6]

Epidemiología

Las encuestas internacionales reportan una prevalencia de acúfeno del 10 al 25% en personas mayores de 18 años. Esta prevalencia aumenta proporcionalmente con la edad del paciente y su pico ocurre en la séptima década de la vida; sin embargo, en los últimos años, esta prevalencia se ha incrementado en la población de menor edad.[7]

En una revisión sistemática, el 80% de los estudios indicó que la prevalencia de acúfeno es mayor en el sexo masculino, aunque existe un patrón inverso en que el sexo femenino refiere

acúfeno más grave que el masculino. Del 2 al 3% de la población general tiene acúfeno grave que afecta la calidad de vida, puede estar acompañado por ansiedad, depresión, insomnio, disfunción cognitiva, estrés y fatiga emocional.[6]

Causas y fisiopatología

Diversos factores pueden contribuir en la aparición del acúfeno. Se trata de un síntoma asociado con múltiples trastornos médicos, principalmente de la audición; sin embargo, otras causas potenciales deben identificarse o excluirse de forma individual. En la mayoría de los casos la causa del acúfeno se considera idiopática o multifactorial.[8]

El acúfeno se relaciona con actividad neural aberrante que puede generarse en cualquier zona del sistema auditivo; esta señal se interpreta como una percepción. Se han propuesto varias hipótesis de su origen; en la mayoría de los casos se cree que el acúfeno se relaciona con algún grado de daño coclear, aunque se ha visto que también puede afectar a pacientes con normoacusia. Pueden distinguirse mecanismos periféricos o centrales que generan el acúfeno; existen diversos mecanismos que pueden explicar un acúfeno coclear, entre los más importantes está la activación de los receptores de N-metil-D-aspartato (NMDA) en torno a las células ciliadas externas, que provoca el desacoplamiento de los estereocilios, lo que resulta en un potencial endococlear elevado. Se cree que las formas centrales de acúfeno son el resultado de descargas neurales aberrantes por cambios centrales, probablemente secundarios a una hipoacusia. Los mecanismos propuestos son: hiperactividad posterior a una hipoacusia y la reorganización de un mapa tonotópico cortical. Por último, el tálamo puede jugar un papel directo; la disminución de entradas sensoriales causa la hiperpolarización de las neuronas talámicas, lo que genera potenciales de acción en el tálamo y la corteza.[8]

Los síntomas negativos, como la sensación de angustia, también tienen una vía fisiopatológica. Se ha propuesto que las regiones no auditivas también interactúan con la señal del acúfeno. Lo común es que la señal de éste no sea reforzada de forma negativa (potencializada), lo que permite que la actividad neural lo bloqueé antes de llegar a una percepción consciente; a esto se le llama la teoría de la habituación. Por otro lado, cuando esta señal aberrante se potencializa de forma negativa el sistema límbico y nervioso autónomo son activados, prestando más atención a la señal, lo que provoca los síntomas de angustia.[8]

Clasificación de gravedad

La gravedad del acúfeno se define como una función de estrés o angustia, o como la repercusión del acúfeno en el individuo. Para una pequeña proporción de pacientes con acúfeno (5-8%) los síntomas resultan en angustia severa e, incluso, incapacitante.[8]

En 1999 la Asociación Británica de Otorrinolaringología clasificó en cinco niveles la incapacidad provocada por el acúfeno: el grado I (muy leve) es un acúfeno solo percibido en los ambientes silenciosos y es fácilmente enmascarable; el grado II (leve) es un acúfeno que puede enmascararse con el ruido ambiental y se olvida durante la actividad diaria; el grado III (moderado) es un acúfeno que se percibe a pesar del ruido ambiente, pero no dificulta las actividades diarias; sin embargo, sí es molesto al reposo y en ocasiones dificulta la conciliación del sueño; el grado IV (grave) se trata de un acúfeno que siempre es percibido, interfiere en las actividades diarias y dificulta el reposo y el sueño; por último el grado V (catastrófico) es el empeoramiento de los síntomas del grado IV, especialmente el insomnio, y es posible encontrar enfermedades psiquiátricas concomitantes.[9]

Cuestionario de evaluación

Debido al gran efecto negativo que puede llegar a tener el acúfeno en la calidad de vida de los pacientes que lo padecen, se han elaborado instrumentos de medición que incluyen dominios que, se hipotetiza, contribuyen a la gravedad del acúfeno.[8]

El más reciente, el Índice Funcional del Acúfeno (*Tinnitus Functional Index*, TFI) se desarrolló como una nueva medida de la gravedad y su efecto negativo. Se usa principalmente como método diagnóstico y para medir cambios del acúfeno relacionados con el tratamiento. Tiene diversos dominios que miden la gravedad del acúfeno, predominantemente en el área psicológica, así como otras áreas funcionales, como la audición, la vida social y el grado de actividad. Los resultados del cuestionario tienen un máximo de 100%, que se divide en categorías según la gravedad: categoría 1 (0-17%, no tienen problema), categoría 2 (18-31%, problema leve), categoría 3 (32-53%, problema moderado), categoría 4 (54-72%, problema grande) y categoría 5 (73-100%, problema muy grande).[8,10]

Estrategias terapéuticas

En la actualidad el único tratamiento recomendado por las Guías Europeas es la terapia cognitivo-conductual; sin embargo, existen fármacos disponibles cuya eficacia aún no está apoyada por fuerte evidencia y continúan en estudio. No obstante, el efecto positivo de la lidocaína en el acúfeno apoya la noción de que es un trastorno tratable.[11]

La terapia cognitivo-conductual es una forma bien establecida de psicoterapia integrativa y pragmática, construida en la identificación y modificación de conductas y pensamientos maladaptativos utilizando técnicas cognitivas de reconstrucción mediadas por un terapista. Este tipo de terapia entrena a los pacientes a reconocer los pensamientos negativos y considerar otras alternativas que lleven a sentimientos de inclusión y gozo.[8,12] Este tipo de terapia tiene una fuerte recomendación con un nivel de evidencia alto de ser efectivo y seguro, reduce los síntomas, incrementa la funcionalidad de la vida diaria y promueve la recuperación del trastorno.[8]

La terapia cognitivo-conductual trabaja sobre las cogniciones y comportamiento disfuncionales que obstaculizan la adaptación y reconocimiento del significado emocional de la condición. En este sentido, el acúfeno desencadena distintos esquemas mentales que se activan como pensamientos negativos asociados con la condición de salud y, a su vez, desencadenan emociones, conductas y otros síntomas somáticos que resultan desagradables para quien lo padece.[13]

Un ensayo clínico aleatorizado encontró evidencia de que la terapia cognitivo-conductual especializada en el acúfeno demostró diferencias grupales significativamente mayores en la mejoría de la calidad de vida, la disminución de la gravedad del acúfeno y la discapacidad por éste, así como disminución de los síntomas depresivos y ansiosos.[8]

En cuanto a las estrategias farmacológicas, en la actualidad no existe suficiente evidencia que demuestre la efectividad de algún fármaco como tratamiento específico del acúfeno, pero sí se cuenta con evidencia de que, ante cualquier tratamiento farmacológico, puede haber efectos adversos potencialmente negativos.[14]

Como resultado, las guías más recientes incluyen una recomendación contra la administración rutinaria de fármacos, como antidepresivos, anticonvulsivantes, ansiolíticos, antiarrítmicos, antagonistas del receptor de glutamato, relajantes musculares, terapias intratimpánicas,

 https://doi.org/10.24245/aorl.v70i4.10365

entre otros, porque hay muy poca evidencia de beneficio. Los pacientes con algún trastorno psiquiátrico deben ser tratados por un psiquiatra.[8,12]

Si el acúfeno resulta de alteraciones de la actividad neuronal en el sistema nervioso central, esto implica que efectivamente puede ser tratado de forma farmacológica. La mejor prueba que ha existido es la aplicación de lidocaína (bloqueador de los canales de sodio) de forma intravenosa; desafortunadamente por su poca biodisponibilidad ante una ingesta vía oral, solo es efectivo de forma intravenosa siendo un fármaco de poca duración y con importantes efectos adversos.[6]

Se han estudiado diversos medicamentos para tratar el acúfeno crónico: bloqueadores de los canales de sodio (lidocaína), que llevan a la supresión completa o parcial si se administra vía intravenosa; los antidepresivos no mostraron diferencias; ningún anticonvulsivo demostró diferencia significativa; de las benzodiacepinas solo el clonazepam en un estudio demostró disminuir la molestia y la intensidad del acúfeno; entre otros fármacos (memantina, atorvastatina, betahistina, misoprostol, vitamina B_{12}) no se obtuvo una diferencia significativa.[6]

El piracetam es un derivado del ácido gamma-aminobutírico (GABA) de acción nootrópica que incrementa el flujo sanguíneo y el consumo de oxígeno a ciertas regiones cerebrales y se piensa que funciona como un neurotransmisor cerebral mediante la modulación de los canales iónicos de calcio y potasio, lo que resulta en el aumento de la excitabilidad neuronal. Éste ha sido uno de los últimos fármacos estudiados como estrategia terapéutica en pacientes con acúfeno.[15,16] Por lo general, la dosis de piracetam es de 2 a 4 gramos al día ajustada según la función renal. Su tolerancia es excelente con pocos y raros efectos adversos que incluyen insomnio, irritabilidad, aumento de la libido y la función sexual. La duración mínima de la terapia es de, aproximadamente, cuatro a seis semanas.[15,17]

Simha y su grupo efectuaron un estudio para comparar la eficacia del piracetam y la carbamazepina para reducir los síntomas o molestias causados por el acúfeno. Se demostró que hubo una mejoría significativa en la audición de los pacientes que tenían pérdida auditiva neurosensorial cuando fueron tratados con piracetam; quienes recibieron carbamazepina también mostraron reducción en la puntuación del Inventario de Discapacidad por Acúfeno (*Tinnitus Handicap Inventory*, THI) posterior al tratamiento, pero no fue estadísticamente significativa. Asimismo, la prueba de audiometría tonal mostró resultados estadísticamente significativos en la mejoría de la audición de los pacientes tratados con piracetam con un valor de $p = 0.007$.[15]

Channaraya y colaboradores señalan que en un estudio clínico, efectuado por Gutmann y su grupo, la eficacia terapéutica del piracetam se comparó con la de naftidrofurilo en 39 pacientes con acúfeno y pérdida repentina de audición. Los resultados señalan que el alivio del acúfeno ascendió a 27 dB con piracetam y 19.9 dB con naftidrofurilo, por lo que el piracetam resultó de mayor interés para el tratamiento del acúfeno.[18]

En la actualidad se están realizando estudios con diversos fármacos; por el momento el más prometedor es un fármaco de la compañía Auris Medical (AM-101) cuyo mecanismo de acción es ser antagonista de los receptores de NMDA y ha demostrado una reducción estadísticamente significativa de la intensidad del acúfeno. El fármaco se encuentra en fase clínica III.[6,19]

Otros tipos de fármacos antagonistas de los receptores de NMDA, potencializadores del glutatión peroxidasa, bloqueadores de los canales de calcio tipo T, están en fases preclínicas o fase II.[19,20]

MATERIALES Y MÉTODOS

Estudio analítico, experimental, de tipo ensayo clínico controlado con distribución al azar y prospectivo. Se estudiaron pacientes que acudieron al servicio de Otorrinolaringología del Hospital Regional Tlalnepantla ISSEMYM con acúfeno primario asociado con hipoacusia neurosensorial, del 1 de octubre de 2022 al 30 de septiembre de 2023.

Para la recolección de la muestra primero se identificaron los pacientes con acúfeno asociado con hipoacusia neurosensorial corroborado por estudio audiométrico. Para la recolección de los datos y los síntomas se hizo una historia clínica con exploración física completa. A los pacientes que cumplieron con los criterios de inclusión se les solicitó que completaran un cuestionario llamado Índice Funcional del Acúfeno que valoró la gravedad de los síntomas en su vida diaria. De igual forma se colocaron los datos clínicos del paciente en un cuestionario clínico.

Los pacientes se dividieron al azar en cuatro grupos: *Grupo 1 (G1):* tratamiento con inootrópico, piracetam, 800 mg tabletas, una tableta cada 8 horas vía oral durante tres meses. *Grupo 2 (G2):* tratamiento con placebo (tabletas de metilcelulosa), una tableta cada 8 horas vía oral durante tres meses. *Grupo 3 (G3):* tratamiento con terapia cognitivo-conductual con 6 sesiones, dos sesiones cada mes, con el apoyo del servicio de Psicología, asociado con piracetam, 800 mg tabletas, una tableta cada 8 horas vía oral durante tres meses. *Grupo 4 (G4):* tratamiento con terapia cognitivo-conductual con seis sesiones, dos sesiones cada mes, con el apoyo del servicio de Psicología, asociado con placebo, una tableta cada 8 horas vía oral durante tres meses.

Al realizar un muestreo aleatorio simple mediante el programa WinEpi, los pacientes se agruparon de la siguiente manera:

Grupo 1: 10, 13, 14, 23, 28, 37, 39, 50, 51, 52, 57, 59, 62, 64, 71, 72, 73, 75, 76, 80.

Grupo 2: 8, 12, 17, 19, 20, 24, 25, 26, 33, 41, 45, 47, 48, 63, 65, 66, 67, 69, 70, 74.

Grupo 3: 3, 4, 5, 6, 7, 11, 16, 27, 30, 32, 34, 36, 38, 40, 43, 44, 49, 54, 56, 61.

Grupo 4: 1, 2, 9, 15, 18, 21, 22, 29, 31, 35, 42, 46, 53, 55, 58, 60, 68, 77, 78, 79.

Para la terapia cognitivo-conductual se contó con el apoyo del servicio de Psicología dentro del hospital, quienes se hicieron cargo del tratamiento psicológico. Se citó al paciente de forma mensual en el transcurso de tres meses para la aplicación rutinaria del cuestionario Índice Funcional del Acúfeno y clínico para la valoración de la respuesta terapéutica.

En la herramienta de trabajo elaborada por el autor se llevó a cabo la captura de todos los datos de cada paciente con su respectiva evolución, se registró en una base de datos en el programa Excel y, finalmente, se elaboraron gráficas y un análisis estadístico con todos los datos obtenidos para poder llegar a los resultados y conclusiones del estudio. Una vez que se recolectó la información, se procedió al registro en la base de datos con el programa Excel para posterior análisis. Los datos se analizaron con los programas Prism® (GraphPad®,

 https://doi.org/10.24245/aorl.v70i4.10365

Estados Unidos), versión 8, para Windows® y SPSS® (IBM®, Estados Unidos), versión 26, para Windows®.

Se hizo el cálculo de medidas de tendencia central (media y desviación estándar para las variables cuantitativas con distribución normal, o mediana y rango intercuartílico para las variables con distribución diferente a la normal). Para la comparación de las variables cuantitativas con distribución normal se usó el análisis de variancia (ANOVA), mientras que para las variables con distribución diferente a la normal se usó la prueba de Kruskal-Wallis. Mediante la prueba χ^2 se compararon las variables cualitativas. Asimismo, para este tipo de variables se hicieron determinaciones de porcentajes y frecuencias.

Aspectos éticos

Se emitió autorización por parte del Comité de Ética e Investigación del Hospital Regional Tlalnepantla ISSEMYM, como lo establecen los estándares éticos y científicos para llevar a cabo la investigación biomédica en humanos que se desarrollaron y establecieron de acuerdo con guías internacionales.

De igual forma, se requirió un consentimiento informado escrito por paciente, en el que aceptó de manera voluntaria participar en el estudio.

RESULTADOS

Se incluyeron 80 pacientes divididos de manera aleatoria en 4 grupos de 20 pacientes. La edad fue de 59.7 ± 10.8 años, con media de 61.7 ± 10.6, 60.8 ± 12.9, 58.5 ± 9.9 y 57.9 ± 10.0 años en los grupos 1, 2, 3 y 4, respectivamente. En la comparación de los cuatro grupos no se encontró una diferencia estadísticamente significativa (ANOVA de un factor, p = 0.665 entre grupos). **Figura 1**

El grado de hipoacusia más frecuente fue superficial en 48 pacientes (60%); a éste le siguió el grado moderado en 20 (25%), el severo en 8 (10%) y el profundo en 4 (5%).

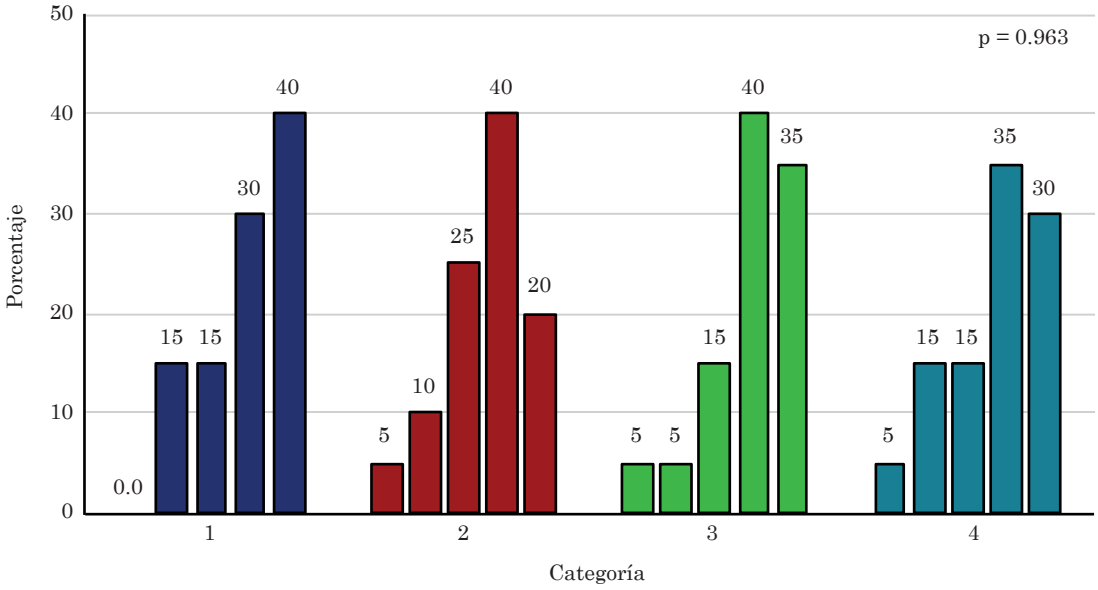

Figura 1

Edad de los pacientes por grupo de intervención.

Por grupos, en el 1, 13 pacientes tuvieron hipoacusia superficial (65%), 5 moderada (25%) y 2 profunda (10%). En el 2, 13 tuvieron hipoacusia superficial (65%), 5 moderada (25%) y 2 grave (10%). En el 3 en 14 fue superficial (70%), en 3 fue moderada y en 3 grave (15% cada uno). En el 4, en 8 fue superficial (40%), en 7 fue moderada (35%), en 3 grave (15%) y en 2 profunda (10%). Las comparaciones de los diferentes grados de hipoacusia no fueron estadísticamente significativas (χ^2, p = 0.317). **Figura 2**

En el grado de acúfeno basal se observaron 38 pacientes con grado III (47.5%), 16 con grado IV (20%), 13 con grado II (16.3%), 8 con grado V (10%) y 5 con grado I (6.3%). Por grupos, en el 1, 11 tuvieron grado III (55%) 5 grado IV (25%), 2 grado V (10%), 1 grado I y 1 grado II (5% cada uno). En el 2, 10 tuvieron grado III (50%), 5 grado IV (25%), 3 grado II (15%) y 2 grado I (10%). En el 3, 8 tuvieron grado III (40%), 5 grado IV (25%), 4 grado V (20%), 2 grado II (10%) y 1 grado I (5%). En el 4, 9 tuvieron grado III (45%), 7 grado II (35%), 2 grado V (10%), 1 grado IV y 1 grado I (5% cada uno). En las comparaciones del grado de acúfeno no se encontró una diferencia estadísticamente significativa (χ^2, p = 0.269).

Respecto del acúfeno al final del estudio, se encontró predominio del grado III en 27 pacientes (33.8%), seguida de 25 con grado I (31.3%), 17 con grado II (21.3%), 7 con grado II (8.8%) y 2 con grado V (2.5%); en 2 pacientes no pudo determinarse el grado (2.5%). Por grupos, en el 1, 7 tuvieron grado III (36.8%), 6 grado I (31.6%), 4 grado II (21.1%), 1 grado IV y 1 grado V (5.3%). En el 2, 7 tuvieron grado III (36.8%), 5 grado II (26.3%), 4 grado I (21.1%) y 3 grado IV (15.8%). En el 3, 6 tuvieron grado I y 6 grado III (30% cada uno), 5 grado II (25%) y 3 grado IV (15%). En el 4, 9 tuvieron grado I (45%), 7 grado III (35%), 3 grado II (15%) y 1 grado V (5%); En relación con las comparaciones entre los grupos, no hubo una diferencia significativa (χ^2, p = 0.741). **Figura 3**

En cuanto al resultado categórico del índice, en el momento basal en el grupo 1 se encontraron 8 pacientes en la categoría 5 (40%), 6 en la 4 (30%), 3 en la 2 y 3 en la 3 (15% cada uno). En el

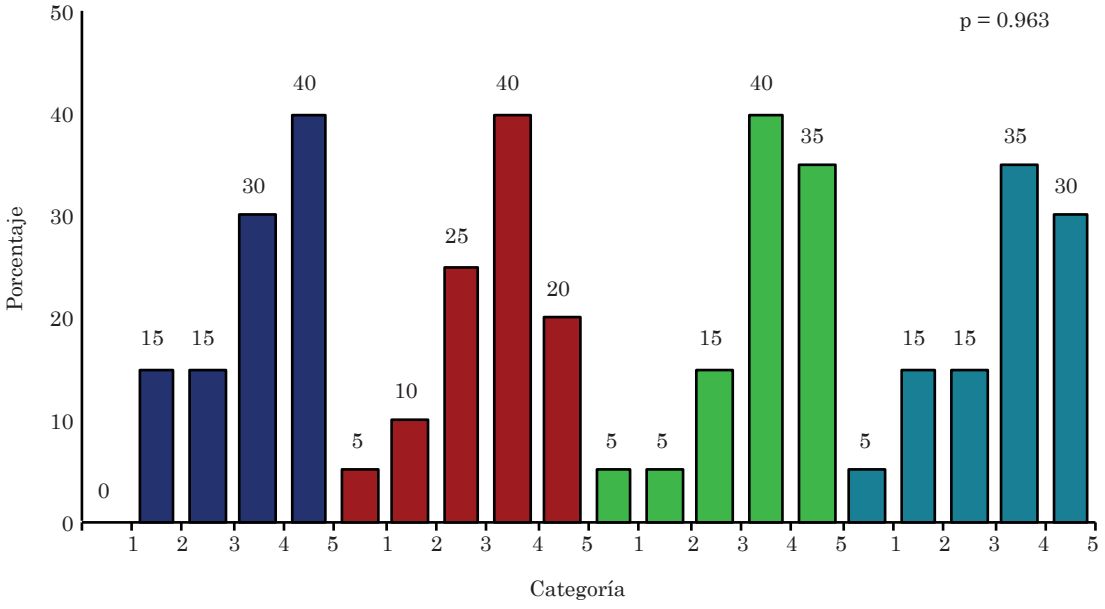

Figura 2

Distribución porcentual del grado de hipoacusia en función del grupo de intervención.

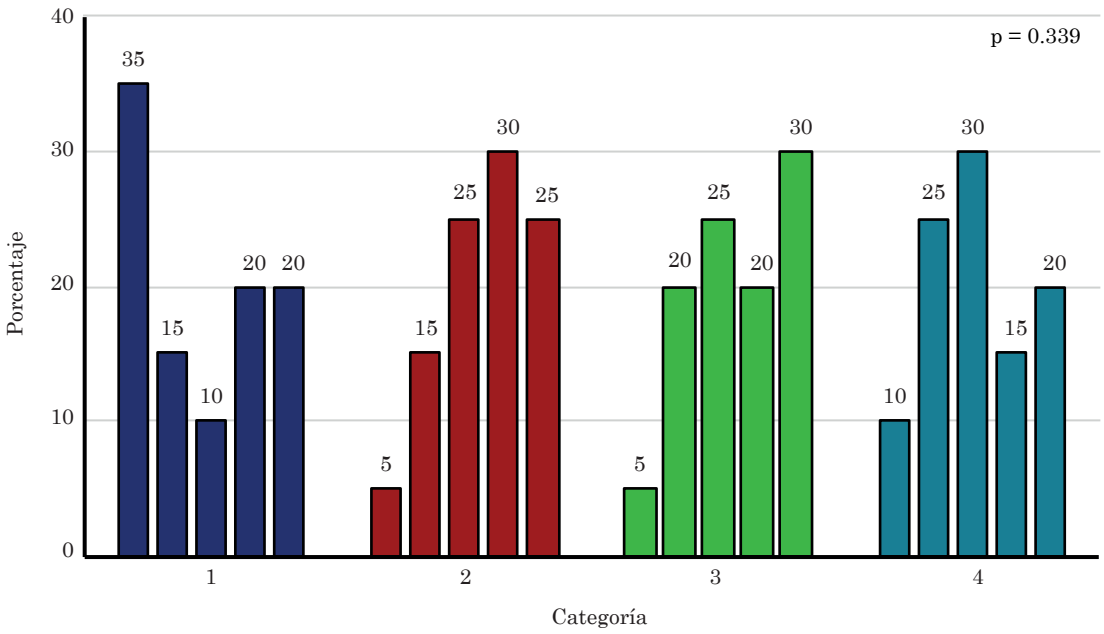

Figura 3

Distribución porcentual del grado de acúfeno basal y final, en función del grupo de intervención.

grupo 2 hubo 8 con categoría 4 (40%), 5 en la 3 (25%), 4 en la 5 (20%), 2 en la 2 (10%) y 1 en la 1 (5%). En el grupo 3 hubo 8 en la categoría 4 (40%), 7 en la 5 (35%), 3 en la 3 (15%), 1 en la 2 y 1 en la 1 (5% cada uno). En el grupo 4 hubo 7 en la categoría 4 (35%), 6 en la 5 (30%) 3 en la 2, 3 en la 3 (15% cada uno) y 1 en la 1 (5%). En la comparación de estos resultados, las diferencias no fueron estadísticamente significativas (χ^2, p = 0.963).

En la evaluación final, en el grupo 1 hubo 7 pacientes en la categoría 1 (35%), 4 en la 4 y 4 en la 5 (20% cada uno), 3 en la 2 (15%) y 2 en la 3 (10%). En el grupo 2 hubo 6 en la 4 (30%), 5 en la 3 y 5 en la 5 (25% cada uno), 3 en la 2 (15%) y 1 en la 5 (5%). En el grupo 3 hubo 6 en la categoría 5 (30%), 5 en la 3 (25%) 4 en la 2 (20%), 4 en la 4 (20%) y 1 en la 1 (5%). En el grupo 4 hubo 6 en la 3 (30%), 5 en la 2 (25%), 4 en la 5 (20%), 3 en la 4 (15%) y 2 en la 1 (10%). En esta última medición, los resultados no fueron estadísticamente significativos (χ^2, p = 0.339). **Figura 4**

Las comparaciones entre la evaluación basal y la final por grupo arrojaron que los grupos 1 y 2 obtuvieron un resultado no significativo (χ^2, p = 0.536 y p = 0.255), mientras que en los grupos 3 y 4 los resultados fueron estadísticamente significativos (χ^2, p = 0.002 y p = 0.022). **Cuadro 1**

DISCUSIÓN

En este estudio se evaluaron dos estrategias principales de tratamiento: el piracetam solo o combinado con la terapia cognitivo-conductual, que fue probado contra placebo para obtener mejores comparaciones.

La edad de todos los participantes reflejó una muestra en la sexta década de la vida; las comparaciones no fueron significativas entre los grupos, por lo que también en esta variable los grupos fueron similares de manera basal.

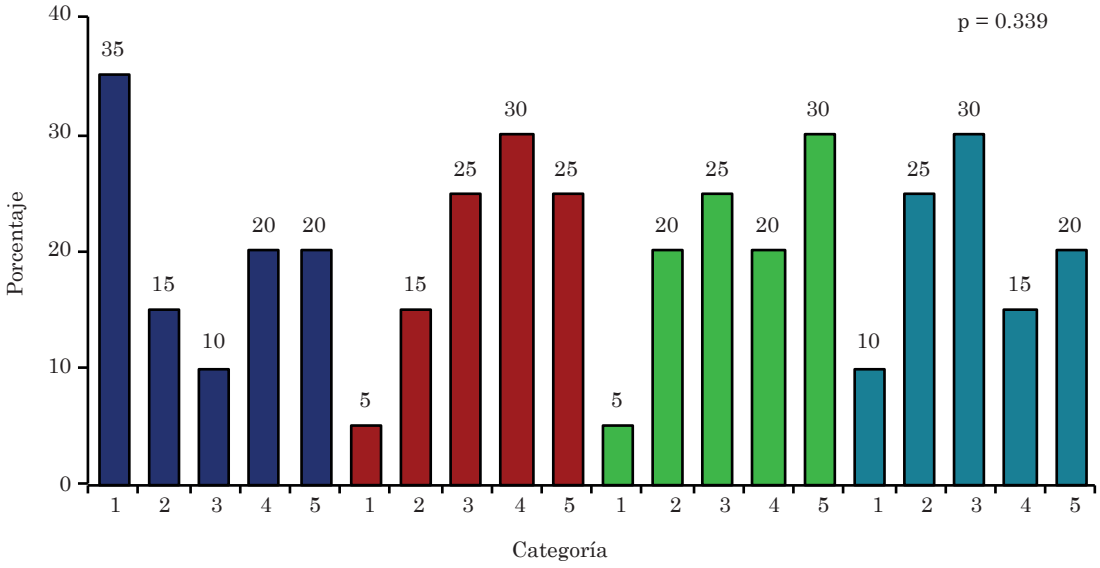

Figura 4

Categoría basal y final del Índice Funcional del Acúfeno, en función del grupo de intervención.

Cuadro 1. Categoría basal y final del Índice Funcional del Acúfeno, en función del grupo de intervención, de los pacientes con acúfeno primario

Grupo	Categoría basal			Categoría final			Valor p
		n	%		n	%	
1	1	-	-	1	7	35	0.536
	2	3	15	2	3	15	
	3	3	15	3	2	10	
	4	6	30	4	4	20	
	5	8	40	5	4	20	
2	1	3	15	1	1	5	0.255
	2	2	10	2	3	15	
	3	5	25	3	5	25	
	4	8	40	4	6	30	
	5	4	20	5	5	25	
3	1	1	5	1	1	5	**0.002**
	2	1	5	2	4	20	
	3	3	15	3	5	25	
	4	8	40	4	4	20	
	5	7	35	5	6	30	
4	1	1	5	1	2	10	**0.022**
	2	3	15	2	5	25	
	3	3	15	3	6	30	
	4	7	35	4	3	15	
	5	6	30	5	4	20	

 https://doi.org/10.24245/aorl.v70i4.10365

En el grado de hipoacusia, el más frecuente fue el superficial. Los resultados no fueron estadísticamente significativos, por lo que en cuanto al grado de hipoacusia los grupos también fueron similares de manera basal.

Respecto de los grados de acúfeno en la evaluación basal, el más frecuente en todos los grupos fue el III, con variaciones del 5 al 10% entre ellos, por lo que en esta variable tampoco hubo diferencias estadísticamente significativas entre los grupos. Para la evaluación final en los grupos 1 y 2 aún predominó el grado III de acúfeno, aunque se observó un aumento del grado I y II y, por ende, una disminución importante de los grados IV y V. No obstante, a pesar de estas modificaciones entre lo basal y lo final, los grupos no fueron estadísticamente significativos al final.

En la primera evaluación con el tratamiento asignado se vio una disminución de los puntajes de los cuatro grupos en los dominios del IFT; sobre el total los 4 grupos tuvieron disminuciones, en este momento el que tuvo el porcentaje más alto fue el grupo 3, aunque en esta comparación tampoco hubo resultados estadísticamente significativos.

En la evaluación final ningún grupo superó los 20 puntos en sus medias o medianas; el total mostró que el grupo 3 continuó siendo el de mayor porcentaje y el de menor fue el grupo 1, que tuvo una diferencia de, incluso, el 20% respecto de los otros grupos.

Una última comparación se hizo con la evaluación basal y final de cada grupo: se halló que los grupos 3 y 4 tuvieron una mejoría significativa, que fue más grande en el grupo 3.

Los resultados anteriores evidencian que los grupos 1, 3 y 4 mejoraron, es decir, los grupos que recibieron piracetam solo o con terapia cognitivo-conductual o ésta con placebo. El grupo placebo mostró una mejoría al segundo mes; sin embargo, ésta no se mantuvo y los pacientes empeoraron nuevamente. En el grupo 1, que recibió solo piracetam, la mejoría fue muy importante, aunque se empezó a notar hasta el segundo mes, pero gran cantidad de pacientes pasaron de tener un problema muy grande a no tener ninguno; es posible que, si el tratamiento se aplicara por un tiempo mayor, se observarían diferencias significativas en el grupo.

Los grupos que recibieron terapia cognitivo-conductual mostraron mejorías significativas entre grupos que se notaron en tres meses. En el grupo que recibió piracetam y terapia cognitivo-conductual la respuesta al tratamiento tuvo cierta similitud a la del grupo que solo recibió piracetam. La mejoría fue de cierta manera lenta pero importante y, al ser significativa, puede decirse que la combinación del fármaco con la terapia cognitivo-conductual acelera el proceso.

El grupo con terapia cognitivo-conductual y placebo tuvo una mejoría menor, pero también importante, lo que, presumiblemente, indica que la terapia cognitivo-conductual es responsable de una buena parte de esa mejoría. Será importante determinar si los resultados se mantienen con un seguimiento mayor.

El resultado con la administración de piracetam es similar a lo observado por Channaraya y su grupo, quienes compararon al piracetam con caroverina para tratar el acúfeno mediante el Inventario de Discapacidad por Acúfeno. Al administrarlo dos meses y con un seguimiento de tres meses, los pacientes con piracetam mejoraron, pero no de manera estadísticamente significativa;[18] esto fue similar a lo ocurrido con el grupo 1 y comprueba que es probable que el

piracetam requiera un tiempo mayor para ofrecer un alivio mayor, algo que será importante en la educación del paciente para evitar un abandono del tratamiento.

En similitud con Simha y colaboradores, cuyo objetivo fue determinar el porcentaje de pacientes que mostraron alivio o reducción de los síntomas con la administración de piracetam y carbamazepina en comparación con un grupo al que se le administró placebo. Los pacientes también tuvieron seguimiento durante tres meses, se evaluaron antes y después del tratamiento y se les practicó audiometría tonal. Los resultados señalan que la puntuación en el Inventario de Discapacidad por Acúfeno después del tratamiento con piracetam tuvo una reducción significativa en comparación con la puntuación previa al tratamiento. Asimismo, la prueba de audiometría tonal mostró resultados estadísticamente significativos, con mejoría en la audición en los pacientes tratados con piracetam, con un valor de p de 0.007.[15]

En cuanto a la terapia cognitivo-conductual, los resultados coincidieron con lo hallado por Soni y su grupo, quienes, en una revisión sistemática del tratamiento del acúfeno crónico, hallaron cuatro trabajos en los que se dio terapia cognitivo-conductual contra placebo. Observaron que la terapia cognitivo-conductual es útil, en especial en la mejoría de la calidad de vida y alivio de los síntomas relacionados con una disminución del efecto en la vida del paciente y el estrés que el acúfeno causa sobre éste. Esto coincide con los resultados de este estudio, en cuanto a que los grupos 3 y 4, que recibieron piracetam con terapia cognitivo-conductual y ésta con placebo, respectivamente, mostraron mejorías considerables. Asimismo, como lo señalan Soni y colaboradores, el tratamiento del acúfeno está dirigido más al control que a la curación, por lo que es probable que persista en la mayoría de los casos.[21]

Hesser y su grupo incluyeron en su análisis 15 ensayos clínicos con distribución al azar, cuyos resultados señalan que la terapia cognitivo-conductual redujo significativamente la molestia por el acúfeno. El tamaño del efecto de la terapia cognitivo-conductual en comparación con el control pasivo fue de 0.7 (IC95%: 0.56 a 0.84) para el malestar por acúfeno y de 0.35 (IC95%: 0.21 a 0.50) para las mediciones del estado de ánimo. Estos resultados pueden compararse con los obtenidos en este estudio, que señalan que los grupos a los que se les proporcionó terapia cognitivo-conductual como tratamiento, ya fuera con o sin piracetam, mostraron cambios importantes en la mayor parte de los dominios del Índice Funcional del Acúfeno.[22]

CONCLUSIONES

Hubo un ligero predominio de mujeres; los pacientes estaban en la sexta década de la vida, con un predominio de 51 a 70 años. La hipoacusia más observada fue la superficial, con un grado de acúfeno predominante de III. En cuanto a los tratamientos, el piracetam mostró ser eficaz para la mejoría de los pacientes, aunque la mejoría inició al segundo mes de tratamiento, pero fue muy notoria. Los tratamientos con terapia cognitivo-conductual, ya sea sola o con piracetam, fueron los mejores para lograr el alivio del acúfeno.

Recomendaciones

Llevar a cabo investigaciones que incluyan evaluaciones psicológicas para los pacientes porque la terapia cognitivo-conductual mostró ser de gran ayuda, aunque sería benéfico determinar el grado de molestia psicológica por el acúfeno y la preexistencia de trastornos psicológicos. Debe continuar la evaluación de la eficacia del piracetam en estudios con tratamientos más largos porque el efecto del tratamiento parece ser eficaz, aunque lento. También deberá evaluarse la permanencia de los efectos de la terapia cognitivo-conductual, ya que será útil determinar el tiempo que los pacientes la requerirán.

 https://doi.org/10.24245/aorl.v70i4.10365

REFERENCIAS

1. Dalrymple SN, Lewis SH, Philman S. Tinnitus: Diagnosis and Management. Am Fam Physician. 2021; 103 (11): 663-71.
2. Piccirillo J, Rodebaugh T, Lenze E. Tinnitus. JAMA 2020; 323 (15): 1497-1498. https://doi.org/10.1001/jama.2020.0697
3. Henry J, Reavis K, Griest S. Tinnitus: An epidemiologic perspective. Otolaryngol Clin North Am 2020; 53 (4): 481-499. https://doi.org/10.1016/j.otc.2020.03.002
4. Wu V, Cooke B, Eitutis S. Approach to tinnitus management. Can Fam Physician 2018; 64 (7): 491-495.
5. Sherlock L, Eisenman D. Current device-based clinical treatments for tinnitus. Otolaryngol Clin North Am 2020; 53 (4): 627-636. https://doi.org/10.1016/j.otc.2020.03.010
6. Langguth B, Elgoyhen A, Cederroth C. Therapeutic approaches to the treatment of tinnitus. Ann Rev Pharmacol Toxicol 2019; 59: 291-313. doi: 10.1146/annurev-pharmtox-010818-021556
7. Bauer C. Tinnitus. N Engl J Med 2018; 378 (13): 1224-1231. https://doi.org/10.1056/NEJMcp1506631
8. Cima R, Mazurek B, Haider H. A multidisciplinary European guideline for tinnitus: diagnostics, assessment, and treatment. HNO 2019; 67 (1): 10-42. https://doi.org/10.1007/s00106-019-0633-7
9. Peña A. Evaluación de la incapacidad provocada por el tinnitus: homologación lingüística nacional del Tinnitus Handicap Inventory (THI). Rev Otorrinolaringol Cir Cabeza Cuello 2006; 66: 232-235. http://dx.doi.org/10.4067/S0718-48162006000300009
10. Meikle M, Henry J, Griest S. The tinnitus functional index: development of a new clinical measure for chronic, intrusive tinnitus. Ear Hear 2012; 33 (2): 153-176. https://doi.org/10.1097/AUD.0b013e31822f67c0
11. Dyhrfjeld J, Cederroth C. Current clinical trials for tinnitus: Drugs and biologics. Otolaryngol Clin North Am 2020; 53 (4): 651-666. https://doi.org/10.1016/j.otc.2020.03.012
12. Worrall D, Cosetti M. Cummings Otolaryngology Head and Neck Surgery: Capítulo 153. Tinnitus and Hyperacusis. 7a ed. Philadelphia: Elsevier Saunders; 2020: 2328-2341.
13. Arancibia M, Papuzinski C. Aproximaciones psicoterapéuticas para el manejo del tinnitus crónico no pulsátil. Rev Otorrinolaringol Cir Cabeza Cuello 2022; 82: 398-405. http://dx.doi.org/10.4067/s0718-48162022000300398
14. Mazurek B, Hesse G, Dobel C, et al. Chronic tinnitus. Dtsch Arztebl Int 2022; 119 (3): 219-225. https://doi.org/10.3238/arztebl.m2022.0135
15. Simha V, Ravishankar N. A comparative study to determine the efficacy of piracetam over carbamazepine in the treatment of idiopathic tinnitus. IJIRMS 2017; 2 (7): 1014-1017. https://doi.org/10.23958/ijirms/vol02-i07/11
16. Malík M, Tlustoš P. Nootropics as cognitive enhancers: Types, dosage and side effects of smart drugs. Nutritients 2022;14 (16): 3367. https://doi.org/10.3390/nu14163367
17. Lalwani A. Pflisher MH. Recent advance in Otolaryngology Head and Neck Surgery. 1st ed. New Delhi: Jaypee Brothers Medical Publishers, 2014.
18. Shruthi Byranahalli Channaraya G, Karthik S, Hosaagrahara Subbegowda S, Borlingegowda V. Management of the cochlear synaptic tinnitus: a comparative study between caroverine and piracetam. Res Otolaryngol 2015; 4 (2): 2326-1307. https://doi.org/10.5923/j.otolaryn.20150402.01
19. Kleinjung T, Langguth B. Avenue for future tinnitus treatments. Otolaryngol Clin N Am 2020; 53 (4): 667-683. https://doi.org/10.1016/j.otc.2020.03.013
20. Henton A, Tzounopoulos T. What's the buzz? The neuroscience and the treatment of tinnitus. Physiol Rev 2021; 101 (4): 1609-1632. https://doi.org/10.1152/physrev.00029.2020
21. Soni A, Dubey A. Chronic primary tinnitus: A management dilemma. Audiol Res 2020; 10 (2): 55-66. https://doi.org/10.3390/audiolres10020010
22. Hesser H, Weise C, Westin VZ, Andersson G. A systematic review and meta-analysis of randomized controlled trials of cognitive-behavioral therapy for tinnitus distress. Clin Psychol Rev 2011; 31 (4): 545-53. https://doi.org/10.1016/j.cpr.2010.12.006

Resultados funcionales y anatómicos de la mastoidectomía radical modificada tipo Bondy como tratamiento quirúrgico del colesteatoma*

Functional and anatomical results of modified Bondy-type radical mastoidectomy as surgical treatment for cholesteatoma.

Samantha Ivette Díaz Carrillo, Guadalupe Yarza Rosas, Rodrigo González Woge, Daniella Alejandra Monroy Llaguno, Mauricio González Navarro

* Ganador del primer lugar en trabajos de investigación clínica-quirúrgica durante el LXXIV Congreso Nacional de la SMORL y CCC. León, Guanajuato, 2025.

Subdirección de Otorrinolaringología y Cirugía de Cabeza y Cuello, Instituto Nacional de Rehabilitación Luis Guillermo Ibarra Ibarra, Ciudad de México.

Correspondencia

Mauricio González Navarro
gonavarr@gmail.com

Recibido: 15 de agosto 2025

Aceptado: 23 de noviembre 2025

Este artículo debe citarse como: Díaz-Carrillo SI, Yarza-Rosas G, González-Woge R, Monroy-Llaguno DA, González-Navarro M. Resultados funcionales y anatómicos de la mastoidectomía radical modificada tipo Bondy como tratamiento quirúrgico del colesteatoma. An Orl Mex 2025; 70 (4): 244-251.

PARA DESCARGA

https://doi.org/10.24245/aorl.v70i4.10695

https://otorrino.org.mx
https://nietoeditores.com.mx

Resumen

OBJETIVO: Analizar los resultados de la cirugía del colesteatoma del conducto auditivo externo con extensión amplia al mastoides mediante la mastoidectomía radical modificada tipo Bondy.

MATERIALES Y MÉTODOS: Estudio comparativo, longitudinal, analítico y prospectivo de pacientes con colesteatoma localizado en el epitímpano, intervenidos mediante mastoidectomía radical modificada tipo Bondy en el Instituto Nacional de Rehabilitación de 2023 a 2024. Se hicieron mediciones de audiometría tonal y se aplicó la escala COMQ-12 antes y después de la intervención quirúrgica.

RESULTADOS: Se estudiaron cinco pacientes y en cuatro se obtuvo mejoría auditiva.

CONCLUSIONES: Esta técnica quirúrgica es un procedimiento valioso para el tratamiento y seguimiento de pacientes con colesteatoma extenso del conducto auditivo

externo. Es importante dar a conocer esta alternativa terapéutica al tratamiento conservador o canaloplastia para el control de la enfermedad, preservación auditiva y mejoría en la calidad de vida.

PALABRAS CLAVE: Mastoidectomía; mastoidectomía radical modificada; oído medio; colesteatoma.

Abstract

OBJECTIVE: To analyze the results of surgery for cholesteatoma of the external auditory canal with wide extension to the mastoid using modified Bondy-type radical mastoidectomy.

MATERIALS AND METHODS: A comparative, longitudinal, analytical and prospective study was done with patients with cholesteatoma localized in the epitympanum who underwent to modified Bondy-type radical mastoidectomy at the National Institute of Rehabilitation, Mexico City, from 2023 to 2024. Pure-tone audiometry measurements and the COMQ-12 scale were applied before and after surgery.

RESULTS: Five patients were studied, of whom four showed hearing improvement.

CONCLUSIONS: This surgical technique is a valuable approach for the management and follow-up of extensive external auditory canal cholesteatoma. It is important to promote this therapeutic alternative to conservative treatment or canaloplasty for disease control, hearing preservation, and improved quality of life.

KEYWORDS: Mastoidectomy; Modified radical mastoidectomy; Middle ear; Cholesteatoma.

ANTECEDENTES

El colesteatoma se define como la acumulación anormal de epitelio escamoso queratinizante en el oído medio, que puede llevar a la erosión ósea significativa; a menudo afecta la cadena osicular y las estructuras circundantes.[1] Su epidemiología se ha estudiado en diversas poblaciones. En México, Santos-Mejía y colaboradores reportaron que la incidencia anual varía de 9 a 12.6 casos por cada 100,000 habitantes.[2] Kemppainen y su grupo, en Finlandia, reportan una incidencia media anual de 9.2 casos por cada 100,000 habitantes.

Los síntomas más comunes del colesteatoma incluyen pérdida auditiva conductiva, otorrea y, en casos avanzados, vértigo, parálisis del nervio facial y pérdida auditiva neurosensorial.[3] La pérdida auditiva es el síntoma predominante en colesteatomas adquiridos y congénitos, y puede ser unilateral o asimétrica.[3] El tratamiento del colesteatoma es principalmente quirúrgico y su objetivo es erradicar la enfermedad, preservar o mejorar la audición y prevenir complicaciones. La elección del enfoque quirúrgico depende de varios factores que incluyen la extensión de la enfermedad, las características anatómicas del paciente y las preferencias del cirujano. La tasa de recurrencia sigue siendo alta, alcanza el 40% 10 años después del procedimiento**.** La mastoidectomía es un procedimiento quirúrgico llevado a cabo para tratar, principalmente, el colesteatoma y otras infecciones crónicas del oído medio. Existen diferentes tipos de mastectomías: la simple, la radical y la radical modificada tipo Bondy. La elección de cualquiera de éstas depende del grado de afectación del oído medio y la preservación funcional del paciente.[4]

En 1910, Bondy describió una variante de la mastoidectomía radical modificada. En este procedimiento, se extirpa la pared ósea superior del meato y parte de la pared ósea posterior sin afectar la membrana timpánica, la cadena osicular, ni la cavidad del oído medio.[5] Esta técnica quirúrgica ha demostrado múltiples ventajas respecto de otras opciones. Entre sus principales beneficios está la posibilidad de practicar la cirugía en un solo tiempo, asegurando la eliminación completa del colesteatoma y reduciendo significativamente el riesgo de recurrencias.[6] Además, la preservación de la cadena osicular permite mantener los niveles auditivos preoperatorios, algo que no es posible con otros procedimientos más invasivos. Por otra parte, ofrece ventajas estéticas porque no requiere la creación de una cavidad mastoidea grande y abierta, lo que mejora la apariencia externa del oído y facilita la limpieza del área intervenida, disminuyendo la necesidad de intervenciones recurrentes.[7] Para llevar a

cabo la mastoidectomía radical modificada tipo Bondy es decisivo que la cadena osicular y la membrana timpánica permanezcan intactas y que el colesteatoma epitimpánico se localice lateral a la cadena osicular.[6]

Debido a las ventajas obtenidas con esta técnica quirúrgica, se implementó en pacientes con colesteatoma del conducto auditivo externo, quienes, por definición, cumplen con los criterios descritos por Bondy. Este colesteatoma puede erosionar el grosor total del conducto y alcanzar celdillas mastoideas en diferentes grados. Incluso, puede extenderse hasta la caja timpánica y el conducto de Falopio. El tratamiento convencional de estos pacientes implica hacer limpiezas frecuentes en consultorio, tratamiento antimicrobiano tópico y cuidados de oído seco. La respuesta al tratamiento puede ser variable y con tendencia a la recurrencia en caso de sobreinfección, lo que puede repercutir de manera importante en la calidad de vida de los pacientes. En estos casos, donde el tratamiento conservador no permite controlar adecuadamente la enfermedad, puede optarse por una canaloplastia. Los pacientes con gran extensión a la mastoides pueden ser difíciles de tratar mediante una técnica convencional, por lo que será necesario cambiar de estrategia.

El objetivo del estudio fue analizar los resultados de la cirugía del colesteatoma de conducto auditivo externo con extensión amplia al mastoides mediante la mastoidectomía radical modificada tipo Bondy, una técnica altamente efectiva en pacientes cuidadosamente seleccionados.

MATERIALES Y MÉTODOS

Estudio longitudinal, retrospectivo, observacional y analítico, en el que se incluyeron cinco pacientes con colesteatoma del conducto auditivo externo, a quienes se les practicó una mastoidectomía radical modificada tipo Bondy en el Instituto Nacional de Rehabilitación durante el periodo 2023-2024.

Todos recibieron valoración en el servicio de Otorrinolaringología y seguimiento mediante estudios audiométricos y la aplicación de la escala COMQ-12 posquirúrgica para evaluar el efecto en la calidad de vida antes y después de la intervención quirúrgica.

Criterios de inclusión: pacientes con diagnóstico de colesteatoma del conducto auditivo externo con una cadena osicular, membrana timpánica íntegra, audición residual funcional preoperatoria, ausencia de enfermedad del oído medio, estudio audiométrico pre y posoperatorio y escala COMQ-12 posquirúrgica.

Criterios de exclusión: pacientes con hipoacusia neurosensorial severa o profunda en el oído afectado, otoesclerosis, cirugías previas del oído afectado que alteraran la anatomía, pacientes con deterioro cognitivo severo o barreras de comunicación que impidieran la evaluación auditiva y daño severo del oído interno detectado en estudios de imagen.

Criterios de eliminación: pérdida del seguimiento, falta de disponibilidad de datos suficientes para el análisis, complicaciones quirúrgicas graves que afectaran la integridad de la membrana timpánica y la cadena osicular y pacientes que decidieran por voluntad propia abandonar el estudio.

Técnica quirúrgica

Se tratan los tejidos blandos de forma convencional para acceso retroauricular con incisión a 1 cm del pliegue auriculocefálico y elevación del colgajo del músculo perióstico de Palva

 https://doi.org/10.24245/aorl.v70i4.10695

hasta exponer adecuadamente la raíz de cigoma, la espina de Henle y los límites posteriores del conducto auditivo externo. Se obtiene injerto de la fascia temporal superficial. Se incide desde el acceso retroauricular en la unión osteocartilaginosa del conducto auditivo externo. Se explora el conducto para evaluar la extensión de la enfermedad. Se hacen incisiones verticales a las 6 y a las 12 y se unen con incisión horizontal a 2 mm del anulus; se reseca la piel de la pared posterior del conducto.

En caso de enfermedad más extensa se adapta el sitio de incisiones verticales para permitir resecar el colesteatoma en su totalidad (**Figura 1**). Se procede al fresado dentro de los límites del triángulo de McEwen. Se delimita el tegmen mastoideo, el ángulo sinodural, el seno sigmoides y la pared posterior del conducto auditivo externo hasta identificar la rama corta del yunque. Se rebaja el muro del facial hasta el anillo timpánico. Se eleva la membrana timpánica en el cuadrante posterosuperior para colocar injerto de fascia, cartílago o ambos sobre la articulación incudomaleolar y excluir el antro (**Figura 2**). Se utiliza paté de hueso en el ángulo sinodural, la punta de la mastoides y zonas de dehiscencia del nervio facial (**Figura 3**). Se practica la meatoconchoplastia, se coloca gelfoam en la cavidad y se coloca conformador de meato con serpentina.

RESULTADOS

Se reclutaron cinco pacientes con diagnóstico de colesteatoma del conducto auditivo externo con extensión importante hacia el mastoides. Los pacientes tenían patrones variables de pérdida auditiva neurosensorial, sin afectación en la brecha audiométrica. Se corroboró por otoscopia microscópica y tomografía preoperatoria la integridad de la caja timpánica, la membrana timpánica e integridad del escudo timpánico y la cadena osicular. A estos pacientes se les practicó una mastoidectomía radical modificada tipo Bondy en el Instituto Nacional de Rehabilitación Luis Guillermo Ibarra Ibarra en el periodo del 2023-2024. En cuanto a los estudios audiométricos se valoró la vía de conducción aérea, la reserva coclear y

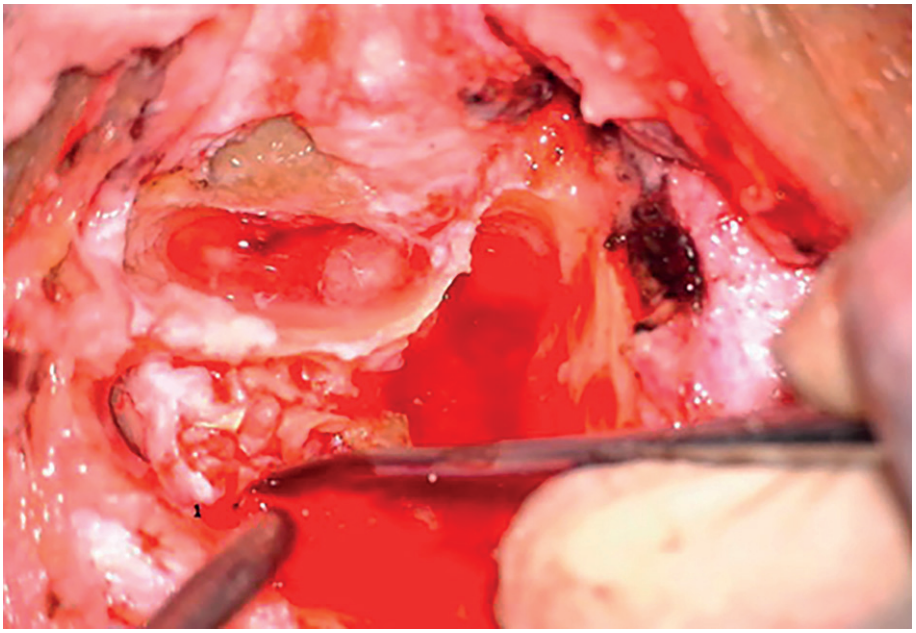

Figura 1

Extensión de colesteatoma al mastoides a través del conducto auditivo externo.

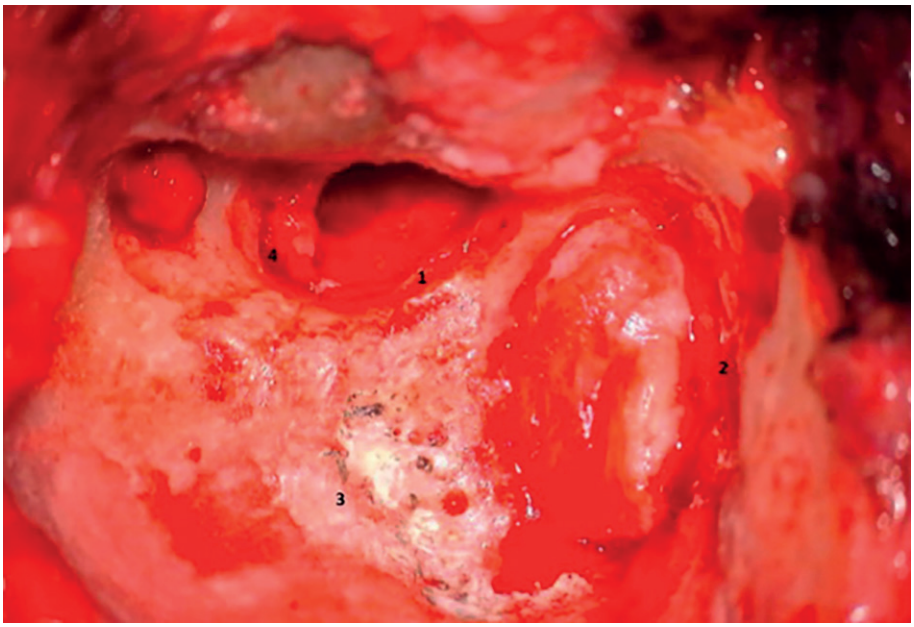

Figura 2

1. Muro del facial en torno al anillo timpánico. *2.* Injerto de cartílago en el antro mastoideo. *3.* Cavidad de mastoidectomía de muro bajo. *4.* Membrana timpánica íntegra.

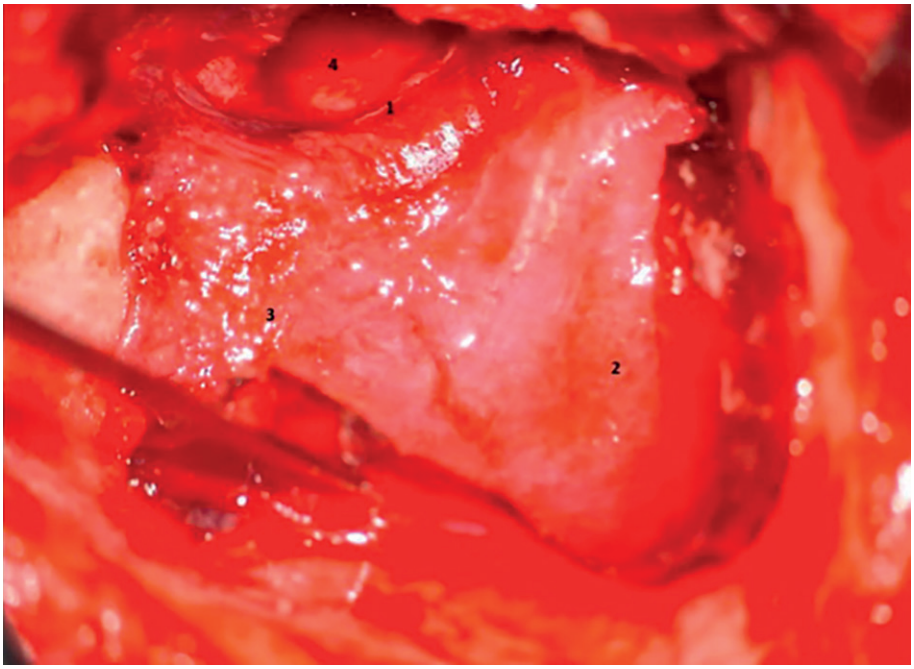

Figura 3

1. Transición entre el anillo timpánico y la cavidad de mastoidectomía. *2.* Fascia temporal superficial sobre el injerto del cartílago. *3.* Cavidad de mastoidectomía. *4.* Membrana timpánica íntegra.

 https://doi.org/10.24245/aorl.v70i4.10695

la brecha entre ambas antes y después del procedimiento quirúrgico. El **Cuadro 1** muestra la comparación audiométrica pre y posquirúrgica de los cinco pacientes.

La audiometría tonal del primer paciente, un mes previo al procedimiento, evidenció un PTA de 26 dB, una reserva auditiva de 13 dB y una brecha de 6 dB. Seis meses después del procedimiento los valores obtenidos fueron: PTA 25 dB, reserva de 7.5 dB y brecha de -17.5 dB. Estos resultados indican una mejoría auditiva, evidenciada por la reducción en la reserva auditiva y el cierre de la brecha ósea-aérea, lo que sugiere una mejor transmisión del sonido a través del oído medio. Por otro lado, para valorar el impacto a la calidad de vida del paciente se aplicó la escala COMQ-12 en la que se obtuvo una puntuación de 5, lo que refleja una afectación leve. Estos hallazgos, en conjunto con los resultados audiométricos, sugieren una mejoría significativa en la condición de la paciente tras la intervención quirúrgica.

La audiometría tonal del segundo paciente dos meses antes del procedimiento fue: PTA de 70 dB, reserva auditiva de 67.5 dB y brecha de -2.5 dB. Tres meses después del procedimiento los valores obtenidos fueron: PTA 82 dB, reserva de 63.5 dB y brecha de -18.25 dB. En este paciente mediante el estudio audiométrico no se apreció mejoría auditiva; durante el procedimiento quirúrgico los hallazgos fueron: pared anterior del canal auditivo externo dehiscente con secuestros óseos que se retiraban más fosa glenoidea expuesta; no se observó el nervio cuerda del tímpano ni se expuso el nervio facial más colesteatoma del canal auditivo externo con erosión de todas las paredes; no hubo complicaciones durante la intervención quirúrgica. Resultado de escala COMQ-12 pendiente.

La audiometría tonal del tercer paciente antes de la intervención quirúrgica fue: PTA de 29 dB, reserva auditiva de 16.2 dB y brecha de 12.7 dB. Seis meses luego de la intervención quirúrgica, los resultados obtenidos fueron: PTA de 15 dB, reserva auditiva de 10 dB y brecha de 5 dB. Estos valores sugieren una mejoría en la función auditiva, reflejada en la disminución

Cuadro 1. Comparación audiométrica pre y posquirúrgica de los cinco pacientes estudiados

Medición	PTA (dB)	Brecha (dB)	Reserva (dB)
Paciente 1			
Preoperatoria	26	13	6
Postoperatoria	25	7.5	17.5
Paciente 2			
Preoperatoria	70	67.5	-2.5
Postoperatoria	82	63.5	18.25
Paciente 3			
Preoperatoria	29	16.25	-12.7
Postoperatoria	15	10	-5
Paciente 4			
Preoperatoria	26	16.5	9.75
Postoperatoria	6	-	-
Paciente 5			
Preoperatoria	62	66.25	4.25
Postoperatoria	56	50	6

de la brecha y reserva auditiva, lo que podría indicar una optimización en la conducción del sonido a través del oído medio. En la escala COMQ-12 en el posoperatorio se obtuvieron 11 puntos clasificado en una afectación moderada. Sin embargo, el paciente refirió persistencia del acúfeno y sensación de mareo, lo que alteró a la baja la medición de la escala.

En la audiometría tonal en el cuarto paciente, seis meses posteriores a la intervención quirúrgica, se registró un PTA de 26 dB, reserva de 16.25 dB y brecha de 9.75 dB y 7 meses después la medición se registró con un PTA de 6 dB. sin valores medibles para la reserva ni la brecha auditiva, lo que sugiere una normalización en la función auditiva. Resultado de escala COMQ-12 pendiente.

La audiometría tonal del quinto paciente cinco meses antes del procedimiento mostró un PTA de 62 dB, una reserva auditiva 66.25 dB y una brecha de 4.25 dB. Diez meses después del procedimiento los valores obtenidos fueron PTA 56 dB, reserva de 50 dB y brecha de 6 dB. Tras el resultado esperado, el paciente tenía el diagnóstico de microtia atresia derecha grado II, lateralidad con el colesteatoma, por lo que los resultados audiométricos no favorables se relacionaron con esta alteración anatómica. Sin embargo, a la aplicación de la escala COMQ-12 el resultado posquirúrgico arrojó 1 punto con resultado favorable.

DISCUSIÓN

Se observó una mejoría auditiva en 4 de los 5 pacientes estudiados, similar a lo reportado en la bibliografía. En un estudio efectuado en el Departamento de Otorrinolaringología de la Universidad de Pisa, a 53 pacientes se les practicó una mastoidectomía radical modificada tipo Bondy. De éstos, 45 pacientes tuvieron seguimiento durante, al menos, cinco años. Los resultados audiométricos posoperatorios mostraron que en el 91% de los pacientes el nivel auditivo se mantuvo o mejoró. De éstos, 33 pacientes no mostraron cambios en la brecha auditiva, mientras que en ocho se observó mejoría.

Berrettini y su grupo estudiaron a 222 pacientes con la técnica modificada de Bondy entre 1983 y 2005. En su evaluación posoperatoria se reportó una mejoría auditiva en el 88% de los casos.[7,8]

Otro de los beneficios de este procedimiento es que disminuye la necesidad de tratamiento tópico y la frecuencia de las limpiezas en consultorio porque la cavidad de mastoidectomía de muro bajo permite aspirar o extraer restos epiteliales y colesteatoma recurrente con mayor facilidad. Otros autores han descrito la posibilidad de obliterar la cavidad con diferentes técnicas con buenos resultados, eliminando por completo la necesidad de limpiezas recurrentes. Sin embargo, no se llevó a cabo en estos casos al no contar con suficiente material (paté de hueso) para realizar la obliteración. Esto se considera una limitación técnica porque no se dispone de los insumos necesarios para su recolección.

La aplicación de la escala COMQ-12 fue de utilidad para medir de manera objetiva la severidad de los síntomas y su efecto funcional, así como para evaluar la efectividad de los tratamientos médicos o quirúrgicos considerando aspectos auditivos sintomáticos, como disminución o pérdida auditiva, acúfeno y síntomas otológicos como la otorrea. **Cuadro 2**

Los resultados obtenidos indican que la mejoría de la calidad de vida de los pacientes es significativa, por lo que consideramos que es de suma importancia aplicar este tipo de encuestas para valorar de manera más estrecha su seguimiento, idealmente, antes y después

 https://doi.org/10.24245/aorl.v70i4.10695

Cuadro 2. Escala COMQ-12

Paciente	Valoración posquirúrgica
1	5 puntos
2	Pendiente
3	11 puntos
4	Pendiente
5	1 punto

Interpretación del puntaje: 0 a 10: efecto leve; 11 a 30: efecto moderado; 31 a 60: efecto severo.

de la intervención quirúrgica. Una de sus limitantes es que este tipo de escalas, que evalúan de manera subjetiva la calidad de vida relacionada con los síntomas del paciente, no proporciona más ítems clínicos enfocados al diagnóstico, Por lo tanto, debe complementarse con evaluaciones clínicas y audiométricas. Otra de las limitantes es que, aunque se ha validado en varios idiomas, las diferencias culturales pueden influir en la percepción de la calidad de vida y, por ende, en los puntajes del COMQ-12, por lo que éste debe evaluarse de manera cuidadosa para evitar una mala interpretación entre diferentes poblaciones.[9]

REFERENCIAS

1. Popescu C, Văruţ RM, Puticiu M, et al. Comprehensive management of cholesteatoma in otitis media: Diagnostic challenges, imaging advances, and surgical outcome. J Clin Med 2024; 13 (22): 6791. https://doi.org/10.3390/jcm13226791
2. González-García JL, Torres-Soto LA, Torres-Rodríguez JJ. Colesteatoma: Experiencia en un hospital de tercer nivel de atención. Rev Mex Cirugía 2016; 24 (3): 110-115.
3. Maxwell AK, Hoff SR. Evaluation of cholesteatoma. Otolaryngol Clin North Am 2025; 58 (1): 29-39. https://doi.org/10.1016/j.otc.2024.07.008
4. Schürmann M, Oppel F, Shao S, et al. Chronic inflammation of middle ear cholesteatoma promotes its recurrence via a paracrine mechanism. Cell Commun Signal 2021; 19 (1): 25. https://doi.org.10.1186/s12964-020-00690-y
5. Dosemane D, Khadilkar MN, Parvathareddy N. Modified-modified radical mastoidectomy. Eur Arch Otorhinolaryngol 2023; 280 (8): 3897-3900. https://doi.org.10.1007/s00405-023-08021-w
6. Shaan M, Landolfi M, Taibah A, et al. Técnica de Bondy modificada. Am J Otol 1995; 16 (5): 695-697.
7. Berrettini S, Ravecca F, de Vito A, et al. Mastoidectomía radical de Bondy modificada: experiencia personal a largo plazo. J Laryngol Otol 2004; 118 (5): 333-337. https://doi.org.10.1258/002221504323086499
8. Sanna M, Facharzt AA, Russo A, et al. Modified Bondy's technique: refinements of the surgical technique and long-term results. Otol Neurol 2009; 30 (1): 64-9. doi: 10.1097/MAO.0b013e31818edf
9. Otoya-Tono AM, Pérez-Herrera LC, Peñaranda D, et al. Validation of a Spanish version of the health-related quality of life (HRQoL) measure for Chronic Otitis Media (COMQ-12). Health and quality of life outcomes 2020; 18 (1): 362. https://doi.org/10.1186/s12955-020-01616-5

Traducción y validación al español del puntaje de síntomas de reflujo en pacientes con reflujo faringolaríngeo

Translation and validation into Spanish of the reflux symptom score in patients with laryngopharyngeal reflux.

José Carlos Sánchez Barrionuevo,[1] Ana Sierra Salazar,[1] Nancy Elizabeth Aguilar Muñoz[2]

[1] Residente de cuarto año de la especialidad de otorrinolaringología y cirugía de cabeza y cuello.

[2] Adscrita al Servicio de Otorrinolaringología y Cirugía de Cabeza y Cuello.

Hospital Central Sur de Alta Especialidad Petróleos Mexicanos, Ciudad de México.

Correspondencia

José Carlos Sánchez Barrionuevo
jose.sanchez.barrionuevo@outlook.com

Recibido: 4 de marzo 2025

Aceptado: 27 de julio 2025

Este artículo debe citarse como: Sánchez-Barrionuevo JC, Sierra-Salazar A, Aguilar-Muñoz NE. Traducción y validación al español del puntaje de síntomas de reflujo en pacientes con reflujo faringolaríngeo. An Orl Mex 2025; 70 (4): 252-260.

PARA DESCARGA

https://doi.org/10.24245/aorl.v70i4.10413

https://otorrino.org.mx
https://nietoeditores.com.mx

Resumen

OBJETIVO: Crear una versión válida al español del cuestionario de síntomas de reflujo.

MATERIALES Y MÉTODOS: Estudio de tipo inferencial efectuado en un grupo de pacientes con síntomas de reflujo faringolaríngeo. Se tradujo al español el cuestionario original de síntomas de reflujo y al día 0 se aplicó a un grupo de pacientes el s-RSS (español-puntaje de síntomas de reflujo) y s-RSI (versión al español por Calvo, et al. 2018) y nuevamente al día 7 solo el s-RSS. Se recolectaron los resultados y se midieron la validez y la confiabilidad.

RESULTADOS: Se incluyeron 30 pacientes. Se obtuvo un alfa de Cronbach y correlación de Spearman mayor a 0.8 y un resultado significativo de la prueba U de Mann-Whitney, lo que da validez al cuestionario traducido.

CONCLUSIONES: Este cuestionario es un instrumento válido para evaluar y diagnosticar el reflujo faringolaríngeo.

PALABRAS CLAVE: Reflujo faringolaríngeo; diagnóstico; tratamiento; otorrinolaringología; cuestionario.

Abstract

OBJECTIVE: To create a valid Spanish version of the reflux symptom questionnaire.

MATERIALS AND METHODS: Inferential study conducted on a group of patients with symptoms of laryngopharyngeal reflux. A translation of the original reflux symptom questionnaire was made into Spanish and applied to a group of patients. On day 0, both the s-RSS (Spanish Reflux Symptom Score) and s-RSI (Spanish version by Calvo et al., 2018) were applied, and on day 7, only the s-RSS was reassessed. The results were collected and both validity and reliability were measured.

RESULTS: There were included 30 patients. A Cronbach's alpha and Spearman's correlation greater than 0.8 were obtained, and a significant result of the Mann-Whitney U test was obtained, confirming the validity of the translated questionnaire.

CONCLUSIONS: The translated questionnaire is a valid tool for assessing and diagnosing pharyngolaryngeal reflux.

KEYWORDS: Laryngopharyngeal reflux; Diagnosis; Therapeutics; Otolaryngology; Questionnaire.

ANTECEDENTES

El reflujo faringolaríngeo es una enfermedad crónica no trasmisible que se caracteriza por inflamación crónica del tubo aerodigestivo, causada por un flujo retrógrado de líquidos, sólidos o gases a través del esófago y que, finalmente, llegan a la faringe. Desde su primera mención en la bibliografía se le han dado diferentes nombres: laringitis crónica, reflujo extraesofágico y complicaciones supraesofágicas de reflujo gastroesofágico.[1,2]

Anteriormente se pensaba que el reflujo faringolaríngeo guardaba relación con el reflujo gastroesofágico; sin embargo, se ha demostrado que solo el 30% de los pacientes con reflujo gastroesofágico tienen síntomas laríngeos o extraesofágicos y solo del 20 al 30% de los pacientes con reflujo faringolaríngeo tienen reflujo gastroesofágico y aproximadamente el 10% tiene esofagitis.[3-6]

Los síntomas en los pacientes con reflujo faringolaríngeo difieren del reflujo gastroesofágico por su fisiopatología; sin embargo, un 32% de los pacientes con reflujo gastroesofágico pueden manifestar síntomas respiratorios como globus.[3] En el 50% de los pacientes con disfonía que acuden a la consulta otorrinolaringológica[7,8] ésta se debe a reflujo faringolaríngeo, seguida de la sensación de moco en la hipofaringe, tos, globo faríngeo o sensación de cuerpo extraño, goteo posnasal, carraspeo continuo y faringodinia.[3,6,9,10]

El método más utilizado por su costo[11] es el índice de síntomas de reflujo (RSI, por sus siglas en inglés) que valora los síntomas más frecuentes en el reflujo faringolaríngeo, cuyo diagnóstico se establece con un puntaje de síntomas mayor a 13.[1,12,13] Sin embargo, ha demostrado una alta sensibilidad y poca especificidad al momento de evaluar a este grupo de pacientes, lo que causa un sobrediagnóstico y tratamiento de la enfermedad.[14] Su versión validada para el español es la creada por Calvo-Hernández y su grupo (s-RSI), que demuestra buena correlación de reproducibilidad y validez.[15]

En 2017 el grupo de otorrinolaringólogos jóvenes de la Federación Internacional de las Sociedades Otorrinolaringológicas propuso un nuevo cuestionario validado con tres dominios: otorrinolaringología, gastroenterología y neumología, con 9 ítems para los primeros dos y 4 para el área respiratoria y cada uno valora la severidad, la frecuencia y la calidad de vida. Se puntúan de 0 a 5 según su severidad, frecuencia y efecto en la calidad de vida; posteriormente solo el resultado de la frecuencia y severidad se multiplicarán entre sí, con un resultado máximo de 25. Estos resultados se sumarán con el resto para obtener un total del cuestionario. **Anexo**

Este nuevo cuestionario ha demostrado un mejor rendimiento al momento de ponderar los síntomas de reflujo faringolaríngeo, con menor subjetividad a la interpretación y tomando

en cuenta la calidad de vida del paciente.[4,16] Un puntaje mayor a 14 es altamente sugerente de reflujo faringolaríngeo.[5]

La implementación de este nuevo cuestionario al idioma español permitirá un mejor proceso diagnóstico y seguimiento de los pacientes con reflujo faringolaríngeo,[17] lo que repercute no solo en mejoría de la calidad de vida de los pacientes, sino también en la reducción de costos en las instituciones de salud y de reacciones adversas por el consumo crónico de medicamentos.[3,4,5,11,18,19,20]

MATERIALES Y MÉTODOS

Estudio de tipo inferencial efectuado en un grupo de pacientes con síntomas de reflujo faringolaríngeo.

Para la traducción al español se hizo una primera versión traducida al español por una profesional en lingüística y un otorrinolaringólogo, denominada s1-RSS. En ambos la lengua madre era el español y hablaban inglés y español.[21]

Posteriormente esta primera versión la revisó un grupo de expertos otorrinolaringólogos, una traductora y el autor, hablantes de español e inglés con español como lengua madre, para llegar a un consenso de la versión que se envió a un hablante de inglés y español que tenía como lengua madre el inglés, para una traducción reversa.[22]

Una vez obtenida la traducción reversa se comparó con el cuestionario original para lograr una segunda versión (s2-RSS), que se aplicó a ocho pacientes para determinar si había errores de comprensión del lenguaje y, finalmente, crear una tercera versión final: s3-RSS.[21]

Esta versión definitiva se aplicó en un grupo de pacientes con síntomas de reflujo faringolaríngeo en dos ocasiones, al día 0 junto con el s-RSI (Calvo y su grupo) y al día 7 únicamente el s-RSS para determinar la confiabilidad y consistencia de la prueba traducida.[21]

Se tomó la media, mediana y promedio de los datos de sexo y edad.

Confiabilidad

Se midió mediante alfa de Cronbach para los ítems del s-RSS. Para la prueba de reproductibilidad o *test-re-test* del día 0 a 7 se utilizó la correlación de rango de Spearman; se consideró ideal un r mayor o igual a 0.8.

Validez

Para la validez externa se utilizó el coeficiente de correlación de Spearman. Para la validez interna se utilizó la prueba U de Mann-Whitney mediante una comparación estadística del puntaje de s-RSS.

RESULTADOS

Se incluyeron 30 pacientes, de los que 22 eran mujeres; los límites de edad fueron 25 y 82 años. La media de edad fue de 55.5 años con mediana de 60.5 años.

Los síntomas más frecuentes en cada sección fueron la sensación de exceso de moco en la garganta, carraspeo y problemas con la voz en el área otorrinolaringológica y en el apartado respiratorio lo fueron distensión abdominal, acidez, reflujo de ácido estomacal en el área

gastrointestinal y tos al recostarte.

La fiabilidad global de la sección otorrinolaringología, trastornos gastrointestinales y trastornos respiratorios, evaluada a través del coeficiente alfa, fue de 0.80, 0.89 y 0.88, respectivamente, lo que indica una buena consistencia interna.

La confiabilidad o reproducibilidad y la validez externa del cuestionario, medidas mediante la correlación de Spearman, mostraron asociaciones fuertes y satisfactorias para los puntajes. **Cuadros 1 y 2**

Por último, para la validez interna se hizo un análisis mediante la prueba U de Mann-Whitney que demostró que los puntajes de s-RSS total por dominio del día 0 entre los grupos compa-

Cuadro 1. Correlación de rango de Spearman para la prueba de reproductibilidad, día 0 a 7

Ítem	r de Spearman	Satisfactorio
Ronquera o problemas con la voz	0.8473	Sí
Dolor de garganta	0.8360	Sí
Dolor al momento de tragar	0.8188	Sí
Dificultad al tragar (píldoras, líquidos y alimentos sólidos)	0.8179	Sí
Carraspeo	0.9433	Sí
Sensación de algo pegado en la garganta	0.8985	Sí
Exceso de moco en la garganta o sensación de goteo nasal posterior	0.9435	Sí
Presión-dolor en el oído (día o noche)	0.9585	Sí
Ardor en la lengua	0.7154	***No***
Otorrinolaringología total	0.9062	Sí
Acidez, reflujo de ácido estomacal	0.9075	Sí
Regurgitación de líquidos, comida sólida o eructos	0.9128	Sí
Dolor abdominal	0.9136	Sí
Diarrea	0.9837	Sí
Estreñimiento	0.9239	Sí
Indigestión	0.9642	Sí
Distensión abdominal o flatulencias	0.8851	Sí
Halitosis	0.9594	Sí
Náusea	0.7471	***No***
Gastroenterología total	0.9522	Sí
Tos después de comer o al acostarse	0.8638	Sí
Tos (durante el día)	0.8702	Sí
Dificultad para respirar, falta de aire o sibilancias	0.8962	Sí
Dolor de pecho	0.9418	Sí
Neumología total	0.9145	Sí
Total general	0.9501	Sí

Cuadro 2. Correlaciones de Spearman, puntajes individuales de cada ítem y puntaje total del cuestionario del día 0

Ítem	r de Spearman
Ronquera o problemas con la voz	0.6639
Dolor de garganta	0.3619
Dolor al momento de tragar	0.4522
Dificultad al tragar (píldoras, líquidos y alimentos sólidos)	0.5617
Carraspeo	0.7922
Sensación de algo pegado en la garganta	0.6881
Exceso de moco en la garganta o sensación de goteo nasal posterior	0.6457
Presión-dolor en el oído (día o noche)	0.7585
Ardor en la lengua	0.4131
Otorrinolaringología total	0.9574
Acidez, reflujo de ácido estomacal	0.6907
Regurgitación de líquidos, comida sólida o eructos	0.8607
Dolor abdominal	0.4795
Diarrea	0.7151
Estreñimiento	0.7597
Indigestión	0.8495
Distensión abdominal o flatulencias	0.7942
Halitosis	0.7014
Náusea	0.6272
Gastroenterología total	0.9184
Tos después de comer o al acostarse	0.6230
Tos (durante el día)	0.3370
Dificultad para respirar, falta de aire o sibilancias	0.5163
Dolor de pecho	0.6234
Neumología total	0.6985
Total general	1.0000

Cuadro 3. Prueba U de Mann-Whitney del puntaje s-RSS total por dominio

Grupos comparados	Valor z	Valor p
Otorrinolaringología *vs* gastroenterología	17.0316	< 0.005
Otorrinolaringología *vs* neumología	4.1100	< 0.005
Gastroenterología *vs* neumología	4.1100	< 0.005

rados eran significativamente diferentes, lo que respalda la validez interna del cuestionario. **Cuadro 3**

DISCUSIÓN

La dispersión de la edad muestra una amplia variedad, lo que puede tener implicaciones importantes para la interpretación de los resultados en términos de la variabilidad y re-

 https://doi.org/10.24245/aorl.v70i4.10413

presentatividad de la población estudiada. Además, el predominio del sexo femenino puede influir en la generalización de los resultados; esta distribución proporciona una base para realizar análisis adicionales sobre cómo el género puede influir en las variables de interés.

Se observó gran variabilidad en la severidad de los síntomas por sección. Esto debe ser relevante para diseñar intervenciones efectivas por aparato.

Además, se observó disminución en la severidad de los síntomas desde el día 0 al 7 del estudio, por lo que es importante pensar en otras variables que podrían haber contribuido a esta mejoría aun sin tratamiento, como la adaptación natural de los pacientes a sus condiciones.

Los hallazgos de este estudio destacan la robustez y fiabilidad del cuestionario utilizado para evaluar trastornos otorrinolaringológicos, gastrointestinales y respiratorios.[7] La consistencia interna del cuestionario de trastornos otorrinolaringológicos, gastrointestinales y respiratorios, medida mediante el alfa de Cronbach, demostró buena fiabilidad. Estos resultados confirman la solidez de los instrumentos utilizados en este estudio, asegurando que las medidas de los síntomas son consistentes y fiables.

Los resultados de la prueba U de Mann-Whitney proporcionan evidencia de que existen diferencias significativas en las distribuciones de los puntajes de s-RSS total por dominio del día 0 entre los grupos de otorrinolaringología, trastornos gastrointestinales y trastornos respiratorios. Estas diferencias apoyan la validez interna del cuestionario s-RSS, lo que sugiere que el instrumento es capaz de diferenciar adecuadamente entre los dominios evaluados.

Una de las limitaciones del estudio es el tamaño de la muestra, lo que podría afectar la generalización de los resultados, así como la subjetividad en la autoevaluación de los síntomas y la calidad de vida.

CONCLUSIONES

Esta traducción al español del cuestionario de síntomas de reflujo es un instrumento válido para la valoración clínica en pacientes con síntomas de reflujo faringolaríngeo, lo que repercute en el proceso diagnóstico y tratamiento de este grupo de pacientes. Los estudios futuros con intervención de tratamiento, farmacológico y dietético, fortalecerán la validez del instrumento para guiar y dar seguimiento a los individuos que viven con reflujo faringolaríngeo. Existen formas acortadas del cuestionario en portugués, que reducen el tiempo de respuesta y se enfocan más en el área otorrinolaringológica.[23] Ésta puede ser una ventaja para llevar a cabo estudios con una propuesta acortada válida del instrumento en español.

Agradecimientos

A la Dra. Erika María Celis Aguilar por su colaboración durante el proceso de traducción al español del instrumento.

REFERENCIA3.

1. Celis AE. Hallazgos endoscópicos asociados a reflujo faringo-laríngeo en voluntarios asintomáticos y pacientes sintomáticos. Ann ORL Mex 2011; 56 (1): 26-36
2. Guías Mundiales de la Organización Mundial de Gastroenterología. Perspectiva mundial sobre la enfermedad sobre la enfermedad por reflujo gastroesofágico. Actualización 20121.
3. Lechien JR, Saussez S, Karkos PD. Laryngopharyngeal reflux disease: clinical presentation, diagnosis, and therapeutic challenges in 2018. Curr Opin Otolaryngol Head Neck Surg 2018; 26 (6): 392-404.

4. Lechien JR, Schindler A, Hamdan AL, et al. The development of new clinical instruments in laryngopharyngeal reflux disease: The international project of young otolaryngologists of the International Federation of Oto-rhino-laryngological Societies. Eur Ann Otorhinolaryngol Head Neck Dis 2018; 135 (5S): S85-S91. https://doi.org/10.1016/j.anorl.2018.05.015.

5. Lechien JR, Bobin F, Muls V, et al. Validity and reliability of the reflux symptom score. Laryngoscope 2020; 130 (3): E98-E107. https://doi.org/10.1002/lary.2806.

6. Sella GCP, Tamashiro E, Anselmo-Lima WT, Valera FCP. Relation between chronic rhinosinusitis and gastroesophageal reflux in adults: systematic review. Braz J Otorhinolaryngol 2017; 83 (3): 356-363. https://doi.org/10.1016/j.bjorl.2016.05.122

7. Lechien JR, Akst LM, Hamdan AL, et al. Evaluation and management of laryngopharyngeal reflux disease: State of the art review. Otolaryngol Head Neck Surg 2019; 160 (5): 762-782. https://doi.org/10.1177/01945998198274823.

8. Lechien JR, Saussez S, Nacci A, et al. Association between laryngopharyngeal reflux and benign vocal folds lesions: A systematic review. Laryngoscope 2019; 129 (9): E329-E341. https://doi.org/10.1002/lary.2793

9. Cervera-Paz FJ, Jordano-Cabrera M. Caracterización de la enfermedad por reflujo faringolaríngeo en pacientes de edad avanzada y ancianos. Acta Otorrinolaringol Esp 2018; 70 (3): 151-1522.

10. Koufman JA, Aviv JE, Casiano RR, Shaw GY. Laryngopharyngeal reflux: position statement of the committee on speech, voice, and swallowing disorders of the American Academy of Otolaryngology-Head and Neck Surgery. Otolaryngol Head Neck Surg 2002; 127 (1): 32-5. https://doi.org/10.1067/mhn.2002.125760

11. Lechien JR, Chan WW, Akst LM, et al. Normative ambulatory reflux monitoring metrics for laryngopharyngeal reflux: A systematic review of 720 healthy individuals. Otolaryngol Head Neck Surg 2022; 166 (5): 802-819. https://doi.org/10.1177/01945998211029818.

12. Belafsky PC, Postma GN, Koufman JA. Validity and reliability of the reflux symptom index (RSI). J Voice 2002; 16 (2): 274-7. https://doi.org/10.1016/s0892-1997(02)00097-15

13. Vázquez de la Iglesia F. Fernández GS, De la Cámara GM. Reflujo faringolaríngeo: correlación entre los síntomas y los signos mediante cuestionarios de valoración clínica y fibroendoscópica. ¿Es suficiente para realizar el diagnóstico? Acta Otorrinolaringol Esp 2007; 58 (9): 421-17.

14. Olavarría LC, Cortez VP. Reflujo faringolaríngeo: Revisión de los nuevos métodos diagnósticos. Rev Otorrinolaringol Cir Cabeza Cuello 2015; 75 (1): 61-68.

15. Calvo-Henríquez C, Ruano-Ravina A, Vaamonde P, et al. Translation and validation of the Reflux Symptom Index to Spanish. J Voice 2019; 33 (5): 807.e1-807.e5. https://doi.org/10.1016/j.jvoice.2018.04.019

16. Min HK, Jeon SY, Lechien JR, et al. Translation and validation of the Korean Version of the Reflux Symptom Score. J Voice 2024; 38 (2): 545.e1-545.e8. https://doi.org/10.1016/j.jvoice.2021.08.026

17. Lechien JR, Mouawad F, Bobin F, et al. Review of management of laryngopharyngeal reflux disease. Eur Ann Otorhinolaryngol Head Neck Dis 2021; 138 (4): 257-267. https://doi.org/10.1016/j.anorl.2020.11.002

18. Wang J, Zhao Y, Ren J, Xu Y. Pepsin in saliva as a diagnostic biomarker in laryngopharyngeal reflux: a meta-analysis. Eur Arch Otorhinolaryngol 2018; 275 (3): 671-678. https://doi.org/10.1007/s00405-017-4845

19. Jing W, Luo W, Lou L. Diagnostic utility of salivary pepsin in laryngopharyngeal reflux: a systematic review and meta-analysis. Braz J Otorhinolaryngol 2023; 89 (2): 339-347. https://doi.org/10.1016/j.bjorl.2022.10.050

20. Lechien JR, Bobin F, Mouawad F, et al. Development of scores assessing the refluxogenic potential of diet of patients with laryngopharyngeal reflux. Eur Arch Otorhinolaryngol 2019; 276 (12): 3389-3404. https://doi.org/10.1007/s00405-019-056311

21. Wild D, Grove A, Martin M, et al. ISPOR Task Force for Translation and Cultural Adaptation. Principles of Good Practice for the Translation and Cultural Adaptation Process for Patient-Reported Outcomes (PRO) Measures: report of the ISPOR Task Force for Translation and Cultural Adaptation. Value Health 2005; 8 (2): 94-104. https://doi.org/10.1111/j.1524-4733.2005.04054.x

22. Beaton DE, Bombardier C, Guillemin F, Ferraz MB. Guidelines for the process of cross-cultural adaptation of self-report measures. Spine (Phila Pa 1976) 2000; 25 (24): 3186-91. https://doi.org/10.1097/00007632-200012150-00014

23. Ceccon FP, Aires MM, Lechien JR, et al. Translation and cultural adaptation of the Short Version of the Reflux Symptom Score: Reflux Symptom Score-12 into Brazilian Portuguese. Braz J Otorhinolaryngol 2023; 89 (2): 264-270. https://doi.org/10.1016/j.bjorl.2022.05.0014.

ANEXO

Puntaje de síntomas de reflujo

En el último mes sufrí uno o varios de los siguientes síntomas:
Severidad: 0: el problema no es severo; 5: el problema es muy molesto cuando ocurre.
Frecuencia: 0: yo no tuve esta queja en el último mes; 1, 2, 3, 4: yo tuve 1-2, 2-3, 3-4, 4-5 semanalmente durante el mes pasado;
5: la queja ocurre diariamente. (Continúa en la siguiente página)

	Frecuencia	**Severidad**		**Repercusión en la calidad de vida**	
Trastornos en el oído, nariz o garganta			**Total**		**Total**
1. Ronquera o problemas con la voz	0-1-2-3-4-5	0-1-2-3-4-5	_____	0-1-2-3-4-5	_____
2. Dolor de garganta	0-1-2-3-4-5	0-1-2-3-4-5	_____	0-1-2-3-4-5	_____
3. Dolor al momento de tragar	0-1-2-3-4-5	0-1-2-3-4-5	_____	0-1-2-3-4-5	_____
4. Dificultad al tragar (píldoras, líquidos y alimentos sólidos	0-1-2-3-4-5	0-1-2-3-4-5	_____	0-1-2-3-4-5	_____
5. Carraspeo	0-1-2-3-4-5	0-1-2-3-4-5	_____	0-1-2-3-4-5	_____
6. Sensación de algo pegado en la garganta	0-1-2-3-4-5	0-1-2-3-4-5	_____	0-1-2-3-4-5	_____
7. Exceso de moco en la garganta o sensación de goteo nasal posterior	0-1-2-3-4-5	0-1-2-3-4-5	_____	0-1-2-3-4-5	_____
8. Presión o dolor en el oído (día o noche)	0-1-2-3-4-5	0-1-2-3-4-5	_____	0-1-2-3-4-5	_____
9. Ardor en la lengua	0-1-2-3-4-5	0-1-2-3-4-5	_____	0-1-2-3-4-5	_____
10. Otro	0-1-2-3-4-5	0-1-2-3-4-5	_____	0-1-2-3-4-5	_____
Trastornos abdominales					
1. Acidez, reflujo de ácido estomacal	0-1-2-3-4-5	0-1-2-3-4-5	_____	0-1-2-3-4-5	_____
2. Regurgitación de líquidos, comida sólida o eructos	0-1-2-3-4-5	0-1-2-3-4-5	_____	0-1-2-3-4-5	_____

Puntaje de síntomas de reflujo

En el último mes sufrí uno o varios de los siguientes síntomas:
Severidad: 0: el problema no es severo; 5: el problema es muy molesto cuando ocurre.
Frecuencia: 0: yo no tuve esta queja en el último mes; 1, 2, 3, 4: yo tuve 1-2, 2-3, 3-4, 4-5 semanalmente durante el mes pasado; 5: la queja ocurre diariamente.

	Frecuencia	**Severidad**		**Repercusión en la calidad de vida**	
			Total		**Total**
3. Dolor abdominal	0-1-2-3-4-5	0-1-2-3-4-5	_____	0-1-2-3-4-5	_____
4. Diarrea	0-1-2-3-4-5	0-1-2-3-4-5	_____	0-1-2-3-4-5	_____
5. Estreñimiento	0-1-2-3-4-5	0-1-2-3-4-5	_____	0-1-2-3-4-5	_____
6. Indigestión	0-1-2-3-4-5	0-1-2-3-4-5	_____	0-1-2-3-4-5	_____
7. Distensión abdominal, flatulencias o ambas	0-1-2-3-4-5	0-1-2-3-4-5	_____	0-1-2-3-4-5	_____
8. Halitosis	0-1-2-3-4-5	0-1-2-3-4-5	_____	0-1-2-3-4-5	_____
9. Náusea	0-1-2-3-4-5	0-1-2-3-4-5	_____	0-1-2-3-4-5	_____
10. Otro	0-1-2-3-4-5	0-1-2-3-4-5	_____	0-1-2-3-4-5	_____
Trastornos torácicos-respiratorios					
1. Tos después de comer o al acostarse	0-1-2-3-4-5	0-1-2-3-4-5	_____	0-1-2-3-4-5	_____
2. Tos (durante el día)	0-1-2-3-4-5	0-1-2-3-4-5	_____	0-1-2-3-4-5	_____
3. Dificultad para respirar, falta de aire o sibilancias	0-1-2-3-4-5	0-1-2-3-4-5	_____	0-1-2-3-4-5	_____
4. Dolor de pecho	0-1-2-3-4-5	0-1-2-3-4-5	_____	0-1-2-3-4-5	_____
5. Otro	0-1-2-3-4-5	0-1-2-3-4-5	_____	0-1-2-3-4-5	_____
¿Piensa que este cuestionario evalúa bien sus actuales quejas?	Sí-No	Puntaje total	_____	Puntaje total	_____

https://doi.org/10.24245/aorl.v70i4.10413

Apnea obstructiva del sueño: hallazgos demográficos, clínicos y comorbilidades asociadas

Obstructive sleep apnea: Demographic, clinical findings and associated comorbidities.

Laura Serrano Salinas,[1] Jesús Salatiel Martínez Navez,[1] Jesús Alberto Baltazar Molina,[1] Daniel Sandoval Pérez,[1] Francisco Javier Mancilla Mejía,[1] Luis Miguel Méndez Saucedo,[1] Enrique Omar Guadarrama Díaz,[1] Carlos Eduardo Rodríguez Serrano[2]

[1] Médico adscrito, servicio de Otorrinolaringología, Centro Médico Naval, Ciudad de México.

[2] Estudiante de Medicina, Universidad Anáhuac, Ciudad de México.

Correspondencia

Laura Serrano Salinas
dra.lauraserranos@gmail.com

Recibido: 31 de marzo 2025

Aceptado: 9 de agosto 2025

Este artículo debe citarse como: Serrano-Salinas L, Martínez-Navez JS, Baltazar-Molina JA, Sandoval-Pérez D, Mancilla-Mejía FJ, Méndez-Saucedo LM, Guadarrama-Díaz EO, Rodríguez-Serrano CE. Apnea obstructiva del sueño: hallazgos demográficos, clínicos y comorbilidades asociadas. An Orl Mex 2025; 70 (4): 261-269.

PARA DESCARGA

https://doi.org/10.24245/aorl.v70i4.10475
https://otorrino.org.mx
https://nietoeditores.com.mx

Resumen

OBJETIVO: Describir las características demográficas, clínicas y las comorbilidades asociadas con la apnea obstructiva del sueño en pacientes atendidos en un hospital de tercer nivel.

MATERIALES Y MÉTODOS: Estudio clínico, cuantitativo, descriptivo, observacional y retrospectivo, efectuado en un hospital de tercer nivel de atención de la Ciudad de México, de enero a mayo de 2024, que consideró todos los expedientes de los pacientes de la base de datos de la Clínica del Sueño. Se revisaron los expedientes de pacientes de uno y otro sexo, mayores de 18 años, diagnosticados con apnea obstructiva del sueño por polisomnografía en tratamiento con dispositivos de presión aérea positiva.

RESULTADOS: Se incluyeron 556 pacientes, de los que el 58.5% eran mujeres; la mediana de edad fue de 66 años. Las comorbilidades más frecuentes fueron: obesidad (71.8%), hipertensión arterial sistémica (69.6%), insomnio (49.3%), resistencia a la insulina (41.9%), diabetes mellitus tipo 2 (32.4%), alteraciones estructurales cardiacas (34.5%), dislipidemia (19.2%), ansiedad (18.3%) y depresión (18%).

CONCLUSIONES: La apnea obstructiva del sueño es un padecimiento que requiere atención multidisciplinaria por la afección multisistémica a la salud que causa. El 98% de los pacientes con apnea obstructiva del sueño tienen, al menos, una comorbilidad, lo que hace necesario hacer nuevas investigaciones y propuestas de modificaciones a los protocolos de atención de esta enfermedad con la finalidad de establecer el diagnóstico de manera temprana y tratar oportunamente las comorbilidades.

PALABRAS CLAVE: Apnea obstructiva del sueño; hipertensión arterial sistémica; insomnio; resistencia a la insulina; diabetes mellitus tipo 2.

Abstract

OBJECTIVE: To describe the demographic and clinical characteristics and comorbidities associated of patients with obstructive sleep apnea assisted at a tertiary care hospital.

MATERIALS AND METHODS: A clinical, quantitative, descriptive, observational and retrospective study, carried out in a third level care hospital in Mexico City, from January to May 2024, which determined all the records of patients from the Sleep Clinic database. The records of patients of both sexes, over 18 years of age, diagnosed with obstructive sleep apnea by polysomnography under treatment with positive airway pressure devices were reviewed.

RESULTS: A total of 556 patients were included, 58.5% women, with a median age of 66 years. The most frequent comorbidities were: obesity (71.8%), systemic arterial hypertension (69.6%), insomnia (49.3%), insulin resistance (41.9%), type 2 diabetes mellitus (32.4%), cardiac structural alterations (34.5%), dyslipidemia (19.2%), anxiety (18.3%) and depression (18%).

CONCLUSIONS: Obstructive sleep apnea is a condition that requires a multidisciplinary approach due to the multisystemic impact it causes; 98% of patients with obstructive sleep apnea have, at least, one associated comorbidity. This makes it necessary to conduct new research and propose modifications to the care protocols for this disease, with the aim of achieving an early diagnosis and timely treat these comorbidities.

KEYWORDS: Obstructive sleep apnea; Systemic arterial hypertension; Insomnia; Insulin resistance; Type 2 diabetes mellitus.

ANTECEDENTES

La apnea obstructiva del sueño es un padecimiento de elevada prevalencia mundial; se estima que más de mil millones de adultos entre 30 y 69 años en todo el mundo padecen esta afección. Su prevalencia se ha incrementado notablemente respecto de los reportes originales, del 2% en mujeres y 4% en hombres, hasta 23-26% en mujeres y 40.6-49.7% en hombres, confirmados por polisomnografía. Incluso, se han reportado prevalencias superiores al 50%, por lo que la mayoría de los autores la consideran un verdadero problema de salud pública.[1,2,3] Los principales factores implicados en la aparición de esta enfermedad son el incremento en la obesidad y el envejecimiento poblacional, aunado al desarrollo de tecnología con mayor sensibilidad en la detección del padecimiento respiratorio.[4]

Los mecanismos fisiopatológicos característicos de la apnea obstructiva del sueño, como los periodos intermitentes de hipoxia-reoxigenación, la actividad simpática incrementada condicionada por los microalertamientos y la inflamación sistémica crónica, se han relacionado con trastornos sistémicos múltiples, condicionantes de deterioro de la calidad de vida y de incremento de los costos en el sistema de salud y de la morbilidad y mortalidad en los casos de apnea obstructiva del sueño no tratada. Estas complicaciones se engloban en tres categorías principales: vasculares, metabólicas y psicológicas o psiquiátricas.[5,6]

La obstrucción de la vía aérea superior puede ser completa o parcial; la obstrucción completa se denomina apnea y se define como una disminución del flujo aéreo igual o mayor al 90%, con duración mínima de 10 segundos, y se clasifica en apnea central, obstructiva y mixta. En las apneas obstructivas hay movimientos torácicos y abdominales que luchan por abrir la vía aérea superior colapsada, lo que no ocurre en la apnea de origen central, en la que el esfuerzo está ausente y en la apnea mixta el esfuerzo respiratorio sobreviene al final de cada evento.

La obstrucción parcial de la vía aérea superior se denomina hipopnea y es de naturaleza obstructiva; se define como una reducción igual o mayor al 30% del flujo aéreo, con duración superior a 10 segundos, que se acompaña de una caída en la saturación arterial de oxígeno del 3% o más, seguida de un microalertamiento, o del 4% o más sin un microalertamiento.[7]

Del 30 a 50% de los pacientes hipertensos tienen apnea obstructiva del sueño; sin embargo, en la hipertensión resistente hasta el 80% de las personas pueden tener apnea obstructiva

del sueño. La prevalencia de la insuficiencia cardiaca congestiva en la población general es del 40 al 60%; sin embargo, en el paciente con apnea obstructiva del sueño se describe, aproximadamente, en un 30%.[8-12]

La hipertensión pulmonar coexistente con la apnea obstructiva del sueño tiene prevalencia del 70 al 80% con diagnóstico establecido a través de cateterismo cardiaco.[13] En el evento vascular cerebral se encontró una prevalencia de apnea obstructiva del sueño de, aproximadamente, el 70%,[14] en enfermedad del hígado graso no alcohólica del 91.3%[7] y del 64% en pacientes con obesidad.[15]

El síndrome metabólico se ha asociado con apnea obstructiva del sueño en un 51.7%; la bradicardia en alrededor del 10%, las bradiarritmias (bloqueo aurículo-ventriculares) en un 18% y la taquicardia auricular, fibrilación auricular paroxística y aleteo auricular paroxístico en el 7, 3 y 1%, respectivamente.[11,12,16] La asociación de apnea obstructiva del sueño con el infarto agudo de miocardio es del 43 y 54.4% en mujeres y hombres, respectivamente.[9,11,12,17] La prevalencia de la apnea obstructiva del sueño en pacientes con diabetes es del 54.5% en hombres y del 63.2% en mujeres,[18] así como la hipercolesterolemia del 68.2% y la hipertrigliceridemia del 57.9%.[16,19]

La apnea obstructiva del sueño también está estrechamente relacionada con padecimientos psicológicos y psiquiátricos: depresión, ansiedad, insomnio, disfunciones cognitivas de atención, de funciones ejecutivas y de flexibilidad mental, memoria, resolución de problemas y disfunciones motoras, con los subsecuentes accidentes laborales y de tráfico.[20,21] En México, la prevalencia de depresión mayor es del 20.8% de los pacientes con apnea obstructiva del sueño, con predominio del sexo femenino. La prevalencia de insomnio es del 40-60%[22,23] y del trastorno de ansiedad del 44% de los pacientes con apnea obstructiva del sueño.[22]

En resumen, existen múltiples mecanismos que ayudan a explicar cómo la apnea obstructiva del sueño altera de modo simultáneo dos funciones básicas del ser humano: dormir y respirar, lo que desencadena una serie de eventos nocivos en cada uno de los sistemas del organismo: cardiovascular, neurológico, respiratorio y endocrino, con el incremento de la morbilidad y mortalidad en los casos no tratados. En México existen pocos reportes que describen, de forma general, la prevalencia de alteraciones de salud mental relacionadas con la apnea obstructiva del sueño y se desconoce la prevalencia de otros trastornos sistémicos relacionados con esa afección, por lo que es necesario investigar el tema para identificar los factores sociodemográficos y clínicos de la población afectada por la apnea obstructiva del sueño y sus principales comorbilidades asociadas, para proponer acciones preventivas que repercutan positivamente en la disminución de esas complicaciones, con lo que se pretende reducir su frecuencia, en beneficio de la salud de la población diana.

MATERIALES Y MÉTODOS

Estudio clínico, cuantitativo, descriptivo, observacional y retrospectivo, efectuado en un hospital de tercer nivel de atención de la Ciudad de México, de enero a mayo de 2024, que consideró todos los expedientes de los pacientes de la base de datos de la Clínica del Sueño. *Criterios de inclusión:* pacientes con diagnóstico de apnea obstructiva del sueño en sus diferentes grados de severidad (leve, moderada y severa), diagnosticados por polisomnografía, en tratamiento con dispositivos de presión aérea positiva en cualquiera de sus modalidades terapéuticas (dispositivo de presión aérea positiva continua [CPAP], automática [APAP], bi-nivel [BiPAP], servoventilación adaptativa [SERVO]). *Criterio de exclusión:* pacientes con expediente clínico incompleto.

La información se manejó en una base de datos de Excel y se analizó con SPSS versión 29. Se evaluaron aspectos sociodemográficos: sexo, edad, estado civil, nivel educativo y socioeconómico de acuerdo con la estimación del nivel socioeconómico 2022 y la regla de la Asociación Mexicana de Agencias de Inteligencia de Mercado y Opinión AMAI-2024. Se registraron grados de severidad de la apnea obstructiva del sueño y las modalidades terapéuticas prescritas de los dispositivos PAP. Se capturaron comorbilidades relacionadas con apnea obstructiva del sueño: hipertensión arterial sistémica, hipertensión pulmonar, cardiopatía pulmonar, insuficiencia cardiaca congestiva, arritmias, alteraciones estructurales cardiacas, infarto agudo de miocardio, eventos vasculares cerebrales, obesidad, resistencia a la insulina, diabetes mellitus tipo 2, enfermedad del hígado graso no alcohólica, dislipidemia, síndrome metabólico, depresión, ansiedad e insomnio. Una vez establecidas las frecuencias, se hizo una asociación de las mismas con las características sociodemográficas y clínicas (severidad de la apnea obstructiva del sueño) de los sujetos estudiados, para evaluar cuáles podían considerarse factores predisponentes para la aparición de las complicaciones.

La población se dividió en grupo 0: pacientes con apnea obstructiva del sueño sin complicaciones relacionadas, grupo 1: pacientes con una a tres complicaciones; grupo 2: pacientes con cuatro a seis complicaciones y grupo 3: pacientes con siete o más complicaciones.

Consideraciones éticas

Esta investigación se apegó a las normas nacionales e internacionales sobre investigación en seres humanos, mantuvo confidencialidad y principios éticos.

Análisis estadístico

La información se recolectó en una base de datos de Excel y se analizó mediante SPSS versión 29 para Windows. Se hizo estadística descriptiva, así como la prueba Kruskal-Wallis para buscar asociaciones entre los grupos de acuerdo con la cantidad de comorbilidades y los parámetros sociodemográficos y clínicos como factor predisponente. Un valor p menor de 0.05 se consideró estadísticamente significativo.

RESULTADOS

Se incluyeron 556 pacientes que cumplieron los criterios de selección, 325 (58.5%) eran mujeres. La muestra no tuvo una distribución normal, la mediana de edad fue de 66 años, con rango intercuartílico de 60 a 74 años.

Al distribuir a la población en grupos de edad y evaluar las frecuencias por sexo se encontró que el 7.6% (n = 42) tenía menos de 50 años; el 38.5 % (n = 214) de 51 a 65 años y el 54% (n = 300) tenía más de 65 años. Para el primer grupo la frecuencia por sexo fue de 35.7% mujeres y 64.3% hombres, con una proporción H:M de 1.8:1; en el segundo grupo el 58.4% eran mujeres y 41.6% hombres, con una proporción 0.7:1, y en el grupo de mayores de 65 años 61.6% eran mujeres y 38.4% hombres, con una proporción 0.62:1.

El 81.1% (451) de los participantes estaban casados. El 33.3% (185) tenía como máximo grado de estudios la primaria, el 25.2% (140) la secundaria, el 21.2% (118) el bachillerato, un 13.3% (74) contaba con licenciatura, un 5.2% (29) con estudios de posgrado y un 1.8% (10) eran analfabetos.

El nivel socioeconómico se encontró de la siguiente manera: el 76.4% (425) correspondía a la clase media, el 1.6% (9) a la clase media baja, el 18% (100) a la clase media alta y el 4% (22)

a la clase alta. Respecto del grado de severidad de la apnea obstructiva del sueño, en el 10.4% (58) era leve, en el 17.3% (96 casos) moderado y en el 72.3% (402) severo.

El 64.4% (358) de los participantes estaba en tratamiento con dispositivo de presión aérea positiva automático (APAP), el 26.1% (145) con dispositivo de presión aérea positiva continua (CPAP), el 9.4% (52) con dispositivos bi-nivel (Bi-PAP) y el 0.2% (1) con servoventilación adaptativa.

La **Figura 1** describe las frecuencias y porcentajes de las comorbilidades relacionadas con la apnea obstructiva del sueño; entre éstas destacó la hipertensión arterial sistémica con un 69.6% (387) la hipertensión pulmonar (11.3%, n= 63), cardiopatía pulmonar (5.6%, n = 31), insuficiencia cardiaca congestiva (4.5%, n = 25), arritmia cardiaca (9.9%, n = 55), alteraciones estructurales cardiacas (34.5%, n = 192), infarto agudo de miocardio (7.2%, n = 40), eventos vasculares cerebrales (4%, n = 22), obesidad (71.8%, n = 399), resistencia a la insulina (41.9%, n = 233), diabetes mellitus tipo 2 (32.4%, n = 180), enfermedad del hígado graso no alcohólica (8.8%, n = 49), dislipidemia (19.2%, n = 107), síndrome metabólico (14%, n = 78), depresión (18%, n = 100), ansiedad (18.3%, n = 102) e insomnio (49.3%, n = 274).

El 2% (n = 11) de la población estudiada no tenía complicaciones; el 39.4% (n = 219) tenía una a tres complicaciones, el 42.6% de cuatro a seis complicaciones y el 16% (n = 89) siete o más complicaciones. **Cuadro 1**

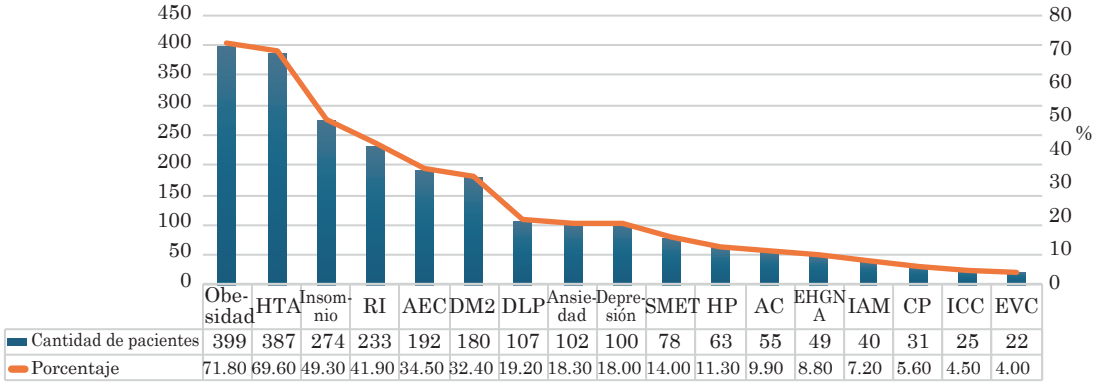

Figura 1

Frecuencias y porcentajes de las comorbilidades relacionadas con la apnea obstructiva del sueño. HTA: hipertensión arterial sistémica; RI: resistencia a la insulina; AEC: alteraciones estructurales cardiacas; DM2: diabetes mellitus tipo 2; DLP: dislipidemia; SMET: síndrome metabólico; HP: hipertensión pulmonar; AC: arritmia cardiaca; EHGNA: enfermedad del hígado graso no alcohólica; IAM: infarto agudo de miocardio; CP: cardiopatía pulmonar; ICC: insuficiencia cardiaca congestiva; EVC: eventos vasculares cerebrales.

Cuadro 1. Cantidad de complicaciones de los pacientes con apnea obstructiva del sueño

Comorbilidades	Frecuencia	Porcentaje	Porcentaje validado	Porcentaje acumulado
Ninguna	11	2.0	2.0	2.0
Una a tres	219	39.4	39.4	41.4
Cuatro a seis	237	42.6	42.6	84.0
Siete o más	89	16.0	16.0	100.0
Total	556	100.0	100.0	

La asociación entre los grupos de acuerdo con la cantidad de comorbilidades y los factores sociodemográficos y clínicos no demostró correlación estadísticamente significativa para ninguna de las variables analizadas, con un valor p para el género de 0.950, el estado civil de 0.274, el nivel educativo de 0.645, el nivel socioeconómico de 0.066 y la severidad del síndrome de apnea-hipopnea obstructiva del sueño de 0.142.

DISCUSIÓN

El 58.5% de la población estudiada correspondió a mujeres, lo que contrasta con otros reportes, en los que se ha demostrado que la apnea obstructiva del sueño es más prevalente en hombres con una proporción de 2-3:1.[1,2,3]

La mediana de la edad fue de 66 años, con un rango intercuartílico de 60 a 74 años, lo que coincide con lo descrito por otros autores, quienes refieren que la apnea obstructiva del sueño alcanza su pico máximo hacia los 60 años.[1,3,4]

El 7.6% de la población era menor de 50 años, el 38.5% tenía entre 51 y 65 años y el 54% era mayor de 65 años. En el primer grupo de edad, la relación hombre:mujer fue de 1.8:1; mientras que en el grupo de 51 a 65 años y mayores de 65 la proporción se invirtió a 0.7:1 y 0.62:1, respectivamente, con un valor de p = 0.006, lo que comprueba lo reportado por Laouafa y su grupo, quienes defienden la postura de que la apnea obstructiva del sueño es más prevalente en hombres hasta la menopausia, debido al efecto protector del estradiol y a partir de ese periodo, se incrementa el porcentaje de mujeres afectadas.[24]

Casi dos terceras partes de los participantes (72.3%) tenían enfermedad grave (apnea obstructiva del sueño severa); el 17.3% padecía enfermedad moderada y solo el 10.4% mostró grado leve, lo que concuerda con lo reportado por Serrano y colaboradores, quienes, en su investigación en población mexicana, encontraron una prevalencia del 70, 20 y 10% de apnea obstructiva del sueño severa, leve y moderada, respectivamente.

La obesidad, considerada factor de riesgo y, a la vez, complicación relacionada con la apnea obstructiva del sueño, fue la comorbilidad observada con más frecuencia (71.8%), lo que coincide con lo reportado por Mesarwi y su grupo, quienes encontraron que el 70% de los pacientes con apnea obstructiva del sueño eran obesos.[25]

La hipertensión arterial sistémica representó un 69.6%, valor mayor a lo encontrado por Pedrosa y colaboradores, quienes reportaron la apnea obstructiva del sueño en el 50% de la población con hipertensión arterial sistémica.[26] La resistencia a la insulina y la diabetes mellitus tipo 2 se encontraron en un 41.9 y 32.4%, respectivamente, cifras menores a lo reportado por Fallahi y su grupo[27] en 2019, quien describió valores del 54.5%, con menor prevalencia en hombres que en mujeres, concluyendo que la diabetes es un factor de riesgo de apnea obstructiva del sueño.

Las alteraciones estructurales cardiacas se encontraron en el 34.5% de la población estudiada; la dislipidemia se encontró en el 19.2%, muy por debajo de lo reportado por Pawel Gác y colaboradores en 2022, quienes describieron una prevalencia de hipercolesterolemia del 68.2% y de hipertrigliceridemia del 57.9%.[19] El síndrome metabólico se encontró en el 14% de la muestra, muy por debajo de lo reportado por Fallahi y colaboradores en 2019, quienes describieron una asociación entre el síndrome metabólico y la apnea obstructiva del sueño, incluso, en un 51.7%.[27]

 https://doi.org/10.24245/aorl.v70i4.10475

La hipertensión pulmonar se encontró en el 11.3%, en la bibliografía se describe la prevalencia de apnea obstructiva del sueño en pacientes con hipertensión pulmonar en el 70-80%, lo que denota una estrecha relación entre dichos padecimientos.[16] La arritmia cardiaca se encontró en el 9.9%, valor por debajo de lo reportado por Riaz y su grupo, quienes estudiaron a 400 sujetos con apnea obstructiva del sueño mediante monitoreo con Holter de 24 horas, encontrando bradiarritmia (bloqueo) en el 18% de la población de estudio.[17]

La enfermedad del hígado graso no alcohólica se encontró en el 8.8% de la población, valor contrastante con lo reportado por Agrawal y colaboradores, quienes en 2015 describieron una prevalencia del 91.3% de esta enfermedad en una pequeña muestra de pacientes con apnea obstructiva del sueño y obesidad abdominal, mientras que Qi y colaboradores, en un estudio de casos y controles, encontraron una prevalencia del 64% en 149 pacientes con apnea obstructiva del sueño no obesos.[15] El infarto agudo de miocardio se encontró en el 7.2%. Hay reportes en la bibliografía que describen la prevalencia de la apnea obstructiva del sueño en pacientes con infarto agudo de miocardio del 43 y 54.4% en mujeres y hombres, respectivamente. Asimismo, un estudio efectuado en población mexicana por Serrano y colaboradores describe una prevalencia del 100% de apnea obstructiva del sueño en la población con síndrome coronario agudo; la forma severa es la encontrada con más frecuencia (70%).[13]

La cardiopatía pulmonar se encontró en el 5.6% de la población estudiada; la insuficiencia cardiaca congestiva en el 4.5%, muy por debajo de lo reportado en la bibliografía (30%); el evento vascular cerebral se encontró en el 4%, en la bibliografía hay estudios que reportan la prevalencia de la apnea obstructiva del sueño en los pacientes posevento vascular cerebral con un valor del 71%.

El insomnio afectó al 49.3% de la población estudiada, lo que coincide con lo reportado en estudios previos efectuados en México por Guerrero-Zúñiga y colaboradores, en los que se describen porcentajes del 40 al 60%;[23] sin embargo, estos estudios se llevaron a cabo utilizando cuestionarios y escalas clínicas que predicen apnea obstructiva del sueño y síntomas de insomnio; asimismo, esa frecuencia está muy por encima de la prevalencia de insomnio reportada en la población general (22.1%). La ansiedad se encontró en un 18.3% y la depresión en 18%; los valores de ambas enfermedades son menores a lo referido por otros autores: 44 y 20.8%, respectivamente.

Solo el 2% de la población con apnea obstructiva del sueño no tuvo comorbilidades asociadas; el 39.4% tenía una a tres complicaciones; el 42.6% de cuatro a seis complicaciones y el 16% (89) siete o más complicaciones. Al relacionar las características sociodemográficas y clínicas con los grupos de acuerdo con la cantidad de complicaciones, pudo determinarse que no existe asociación estadísticamente significativa entre las características de la población estudiada y la cantidad de comorbilidades. Sin embargo, el 98% de la población tenía, al menos, una complicación relacionada con la apnea obstructiva del sueño y, de éstos, el 82% tenía entre una y seis complicaciones.

En la actualidad la bibliografía internacional describe, principalmente, la prevalencia de la apnea obstructiva del sueño en diversos trastornos sistémicos y no la frecuencia de las diferentes comorbilidades en el paciente con apnea obstructiva del sueño (objeto de estudio de esta investigación). Con los hallazgos de este estudio se observa que existe un infradiagnóstico de las comorbilidades asociadas con la apnea obstructiva del sueño en la población estudiada porque la frecuencia de la mayor parte de las comorbilidades fue menor a lo reportado en otras

series de la bibliografía internacional, lo que destaca la necesidad de futuras investigaciones para atender estos vacíos del conocimiento y mejorar la comprensión de las interrelaciones entre la apnea obstructiva del sueño y sus complicaciones. También resalta la importancia de la colaboración entre profesionales de la salud para establecer enfoques y estrategias de tratamiento integrales, con insistencia en la necesidad de intervenciones tempranas y eficaces para identificar las comorbilidades desde el momento que el paciente con apnea obstructiva del sueño acude en búsqueda de atención, para reducir el efecto adverso en la salud de la apnea obstructiva del sueño y sus complicaciones.

CONCLUSIONES

Las mujeres fueron las más afectadas por la apnea obstructiva del sueño. Al dividir a la población por grupos de edad y analizar las frecuencias por sexo, se comprobó que la apnea obstructiva del sueño es más prevalente en hombres hasta 50 años (64.3 *vs* 35.7%) y, después de esa edad, las cifras se invierten y la apnea obstructiva del sueño se vuelve más prevalente en las mujeres, con mediana de edad de 66 años. El grado de severidad de la apnea obstructiva del sueño es severo y la mayoría se trata con APAP. Las comorbilidades identificadas fueron obesidad, hipertensión arterial sistémica, insomnio, resistencia a la insulina, diabetes mellitus tipo 2, alteraciones estructurales cardiacas, dislipidemia, ansiedad y depresión. No hubo asociación estadísticamente significativa entre aspectos demográficos y clínicos de la población y cada paciente tenía, al menos, una comorbilidad. La identificación temprana de las comorbilidades y el tratamiento integral de la apnea obstructiva del sueño son decisivos para mitigar los efectos adversos a la salud que condiciona esta enfermedad, lo que permitirá mejorar la calidad de vida y reducir la morbilidad, la mortalidad y los gastos al sistema de salud.

REFERENCIAS

1. Benjafield AV, Ayas NT, Eastwood PR, et al. Estimation of the global prevalence and burden of obstructive sleep apnoea: a literature-based analysis. Lancet Respir Med 2019; 7 (8): 687-98. http://dx.doi.org/10.1016/S2213-2600(19)30198-5
2. Fietze I, Laharnar N, Obst A, et al. Prevalence and association analysis of obstructive sleep apnea with gender and age differences - Results of SHIP-Trend. J Sleep Res 2019; 28 (5): e12770. https://doi.org.10.1111/jsr.12770
3. Rundo JV. Obstructive sleep apnea basics. Cleve Clin J Med 2019; 86 (9 Suppl 1): 2-9. http://dx.doi.org/10.3949/ccjm.86.s1.02
4. Floras JS. Sleep apnea and cardiovascular disease: An enigmatic risk factor: An enigmatic risk factor. Circ Res 2018; 122 (12): 1741-64. http://dx.doi.org/10.1161/CIRCRESAHA.118.310783
5. Alves A, Gigante AR, Machado D, et al. Transition from APAP to CPAP may be a cost-effective health intervention in OSA patients. J Bras Pneumol 2021; 47 (6): e20210286. http://dx.doi.org/10.36416/1806-3756/e20210286
6. Arnaud C, Bochaton T, Pépin JL, Belaidi E. Obstructive sleep apnea and cardiovascular consequences: Pathophysiological mechanisms. Arch Cardiovasc Dis 2020; 113 (5): 350-8. http://dx.doi.org/10.1016/j.acvd.2020.01.003
7. Ralls F, Cutchen L. A contemporary review of obstructive sleep apnea. Curr Opin Pulm Med 2019; 25 (6): 578-93. http://dx.doi.org/10.1097/MCP.0000000000000623
8. Patil S, Ayappa I, Caples S, et al. 0520 treatment of adult obstructive sleep apnea with positive airway pressure: An American academy of sleep medicine clinical practice guideline. Sleep 2019; 42 (Suppl 1): A208-A208. http://dx.doi.org/10.1093/sleep/zsz067.518
9. Masa JF, Mokhlesi B, Benítez I, et al. Cost-effectiveness of positive airway pressure modalities in obesity hypoventilation syndrome with severe obstructive sleep apnoea. Thorax 2020; 75 (6): 459-67. http://dx.doi.org/10.1136/thoraxjnl-2019-213622
10. Cazco MDP, Lorenzi-Filho G. Síndrome de apnea obstructiva del sueño y sus consecuencias cardiovasculares. Rev médica Clín Las Condes 2021; 32 (5): 561-9. http://dx.doi.org/10.1016/j.rmclc.2021.07.005
11. Rana D, Torrilus C, Ahmad W, et al. Obstructive sleep apnea and cardiovascular morbidities: A review article. Cureus 2020; 12 (9): e10424. http://dx.doi.org/10.7759/cureus.10424

12. Peracaula M, Torres D, Poyatos P, et al. Endothelial dysfunction and cardiovascular risk in obstructive sleep apnea: A review article. Life (Basel) 2022; 12 (4): 537. http://dx.doi.org/10.3390/life12040537

13. Méndez-Saucedo LM, Serrano-Salinas L, Mancilla-Mejía FJ, et al. Síndrome de apnea-hipopnea obstructiva del sueño en pacientes postoperados de cateterismo cardiaco. Rev Fac Med Univ Nac Auton Mex 2022; 65 (3): 45-9. http://dx.doi.org/10.22201/fm.24484865e.2022.65.3.07

14. Liu X, Lam DCL, Chan KPF, et al. Prevalence and determinants of sleep apnea in patients with stroke: A meta-analysis. J Stroke Cerebrovasc Dis 2021; 30 (12): 106129. http://dx.doi.org/10.1016/j.jstrokecerebrovasdis.2021.106129

15. Qi JC, Huang JC, Lin QC, et al. Relationship between obstructive sleep apnea and nonalcoholic fatty liver disease in nonobese adults. Sleep Breath 2016; 20 (2): 529-35. http://dx.doi.org/10.1007/s11325-015-1232-9

16. Zhou W, Li CL, Cao J, Feng J. Metabolic syndrome prevalence in patients with obstructive sleep apnea syndrome and chronic obstructive pulmonary disease: Relationship with systemic inflammation. Clin Respir J 2020; 14 (12): 1159-65. http://dx.doi.org/10.1111/crj.13253

17. Riaz S, Bhatti H, Sampat PJ, Dhamoon A. The converging pathologies of obstructive sleep apnea and atrial arrhythmias. Cureus 2020; 12 (7): e9388. http://dx.doi.org/10.7759/cureus.9388

18. Andayeshgar B, Janatolmakan M, Soroush A, et al. The prevalence of obstructive sleep apnea in patients with type 2 diabetes: a systematic review and meta-analysis. Sleep Sci Pr 2022; 6 (1). http://dx.doi.org/10.1186/s41606-022-00074-w

19. Gać P, Urbanik D, Macek P, et al. Coexistence of cardiovascular risk factors and obstructive sleep apnoea in polysomnography. Respir Physiol Neurobiol 2022; 295 (103782): 103782. http://dx.doi.org/10.1016/j.resp.2021.103782

20. Vanek J, Prasko J, Genzor S, et al. Obstructive sleep apnea, depression and cognitive impairment. Sleep Med 2020; 72: 50-8. http://dx.doi.org/10.1016/j.sleep.2020.03.017

21. Kerner NA, Roose SP. Obstructive sleep apnea is linked to depression and cognitive impairment: Evidence and potential mechanisms. Am J Geriatr Psychiatry 2016; 24 (6): 496-508. http://dx.doi.org/10.1016/j.jagp.2016.01.134

22. Ragnoli B, Pochetti P, Raie A, Malerba M. Comorbid insomnia and obstructive sleep apnea (COMISA): Current concepts of patient management. Int J Environ Res Public Health 2021; 18 (17): 9248. http://dx.doi.org/10.3390/ijerph18179248

23. Guerrero-Zúñiga S, Gaona-Pineda EB, Cuevas-Nasu L, et al. Prevalencia de síntomas de sueño y riesgo de apnea obstructiva del sueño en México. Salud Publica Mex 2018; 60 (3): 347-55. http://dx.doi.org/10.21149/9280

24. Laouafa S, Ribon-Demars A, Marcouiller F, et al. Corrigendum to: Estradiol protects against cardiorespiratory dysfunctions and oxidative stress in intermittent hypoxia. Sleep 2020; 43 (7). http://dx.doi.org/10.1093/sleep/zsaa025

25. Mesarwi OA, Polak J, Schwab RJ. The relationship between obesity and obstructive sleep apnea: a focus on the pathophysiology of upper airway dysfunction in obesity. Curr Obes Rep 2019; 8 (3): 372-8. https://doi.org/10.1007/s13679-019-00356-6

26. Pedrosa RP, Drager LF, Gonzaga CC, et al. Obstructive sleep apnea: the most common secondary cause of hypertension associated with resistant hypertension. Hypertension 2011; 58 (5): 11-7. https://doi.org.10.1161/HYPERTENSIONAHA.111.179788

27. Fallahi M, Fallahi A, Azizi H, et al. Prevalence of obstructive sleep apnea and its related factors in patients with type 2 diabetes mellitus. BMC Endocr Disord 2019; 19 (1): 125. https://doi.org/10.1186/s12902-019-0475-6

Variantes anatómicas de la arteria etmoidal anterior en población mexicana

Anatomical variants of the anterior ethmoidal artery in Mexican population.

Angélica Janeth Vargas González,[1] Mariana Durán Ortiz,[2] Fernando Pineda Cásarez,[2] Mariana Mireya Cortés Fernández,[1] Edith Jasmín Castillo Ramírez[1]

[1] Otorrinolaringología y Cirugía de Cabeza y Cuello, Facultad Mexicana de Medicina, Universidad La Salle.

[2] Médico adscrito al servicio de Otorrinolaringología y Cirugía de Cabeza y Cuello. Profesor de posgrado, Facultad Mexicana de Medicina, Universidad La Salle.

Hospital Regional General Ignacio Zaragoza, Instituto de Seguridad y Servicios Sociales de los Trabajadores del Estado, Ciudad de México.

Correspondencia

Angélica Janeth Vargas González
dravargas96@outlook.com

Recibido: 1 de julio 2025

Aceptado: 27 de agosto 2025

Este artículo debe citarse como: Vargas-González AJ, Durán-Ortiz M, Pineda-Cásarez F, Cortés-Fernández MM, Castillo-Ramírez EJ. Variantes anatómicas de la arteria etmoidal anterior en población mexicana. An Orl Mex 2025; 70 (4): 270-275.

PARA DESCARGA

https://doi.org/10.24245/aorl.v70i4.10605

https://otorrino.org.mx
https://nietoeditores.com.mx

Resumen

OBJETIVO: Describir las variantes anatómicas más frecuentes de la arteria etmoidal anterior en adultos mediante el análisis de tomografías computadas tomadas en un hospital de tercer nivel.

MATERIALES Y MÉTODOS: Estudio descriptivo, transversal y retrospectivo, en el que se revisaron tomografías de pacientes del Hospital Regional General Ignacio Zaragoza, ISSSTE, del 1 de septiembre al 31 de diciembre de 2024. Se evaluó la existencia de celdillas etmoidales supraorbitarias, el índice de Keros, el canal etmoidal anterior y la localización de la arteria etmoidal anterior.

RESULTADOS: Se estudiaron 97 tomografías; se visualizaron celdillas etmoidales supraorbitarias en el 32% de los casos. El grado II fue el más común en el índice de Keros (73%) y en el canal etmoidal anterior (52%). Además, se observó una asimetría del 29% entre los índices de Keros izquierdo y derecho. La ubicación predominante fue entre la segunda y tercera lamelas (69%).

CONCLUSIONES: Con el uso de tomografía computada puede evaluarse, de manera preoperatoria, la anatomía de la arteria etmoidal anterior y sus variantes en pacientes aptos a cirugía endoscópica de senos paranasales, con el objetivo de reducir complicaciones asociadas.

PALABRAS CLAVE: Arteria etmoidal anterior; supraorbitario; tomografía computada.

Abstract

OBJECTIVE: To describe the most frequent anatomical variants of the anterior ethmoidal artery in adults through the analysis of computed tomography scans performed at a tertiary-level hospital.

MATERIALS AND METHODS: A descriptive, cross-sectional, and retrospective study analyzing computed tomography scans of patients from the Regional Hospital General Ignacio Zaragoza, ISSSTE, from September 1st to December 31, 2024. The evaluation included the presence of supraorbital ethmoidal cells, the Keros index, the anterior ethmoidal canal, and the localization of the anterior ethmoidal artery.

RESULTS: There were studied 97 computed tomography scans. Supraorbital ethmoidal cells were present in 32% of cases. Grade II was the most common in both the Keros index (73%) and the anterior ethmoidal canal (52%). A 29% asymmetry was observed between left and right Keros indices. The predominant location of the anterior ethmoidal artery was between the second and third lamellae (69%).

CONCLUSIONS: Computed tomography imaging allows for preoperative evaluation of the anatomy and variants of the anterior ethmoidal artery in patients undergoing endoscopic sinus surgery, with the aim of reducing associated complications.

KEYWORDS: Anterior ethmoidal artery; Supraorbital; Computed tomography.

ANTECEDENTES

La arteria etmoidal anterior es una estructura de gran interés en la cirugía endoscópica de senos paranasales, pues delimita el límite posterior del receso frontal y el límite superior de la base del cráneo.[1,2] Es rama directa de la arteria oftálmica y se origina entre el músculo oblicuo superior y el músculo recto medial, atraviesa la pared medial de la órbita a través del canal etmoidal anterior para entrar a la cavidad nasal y cursar a través del seno etmoidal.[3,4] Su localización puede resultar complicada debido a que su posición en el seno etmoidal es muy variable, incluso entre ambos lados de una misma persona. Sin embargo, su proximidad con estructuras como la órbita y la base anterior del cráneo la hacen susceptible de lesión durante la cirugía endoscópica de senos paranasales,[5] con posibles complicaciones, como fístulas de líquido cefalorraquídeo, hemorragias y lesión orbitaria que puede resultar en amaurosis.

La identificación de la arteria etmoidal anterior es posible en casi todos los casos en un estudio de tomografía computada de nariz y senos paranasales, coronal y sagital ósea de cortes finos.[6] Existen múltiples estudios que proponen diversas estructuras anatómicas como puntos de referencia para la localización de la arteria etmoidal anterior.

Lannoy-Penisson y su grupo[7] describen tres variaciones anatómicas del canal etmoidal anterior basadas en su relación con la base del cráneo: en el grado l el canal etmoidal anterior se encuentra dentro del techo etmoidal, en el grado II por debajo del techo etmoidal y se observa como una protrusión en la base del cráneo y en el grado III discurre libremente en el seno etmoidal y distante de la base del cráneo. Se reporta en la bibliografía que, de manera más frecuente, el canal etmoidal anterior se encuentra embebido en el techo etmoidal (grado I).[4]

Esta relación varía de acuerdo con el grado de neumatización de los senos etmoidales y de las celdillas etmoidales supraorbitarias, cuya prevalencia es muy variable en diferentes poblaciones, con límites del 15 al 55.8%. Se ha analizado el efecto de neumatización de las celdillas etmoidales supraorbitarias con la distancia de la arteria etmoidal anterior respecto de la base del cráneo;[6,7,8] todos concluyen que existe fuerte correlación ante la existencia de celdillas etmoidales supraorbitarias bien neumatizadas, la arteria etmoidal anterior se localiza por debajo de la base de cráneo haciéndola más susceptible a lesiones.[9]

Determinar la relación de la arteria etmoidal anterior respecto de las lamelas es importante debido a que puede lesionarse al resecar las lamelas durante cirugía. En la mayor parte

de los estudios, la arteria etmoidal anterior se encuentra de forma más frecuente entre la segunda y la tercera lamela.[10,11]

Keros[1] propone clasificar la lámina lateral de la placa cribiforme en tres tipos de acuerdo con su longitud, midiendo la altura desde su punto más elevado hasta la fóvea etmoidal. Esta altura es asimétrica en más de un 15% de los pacientes.

- Keros tipo I: 1 a 3 mm de la fosa olfatoria.
- Keros tipo II: 4 a 7 mm de la fosa olfatoria.
- Keros tipo III: 8 a 16 mm de la fosa olfatoria.

Este índice es sumamente predictivo de la posición de la arteria etmoidal anterior respecto de la base del cráneo; a mayor longitud, la fosa olfatoria es más profunda y el techo etmoidal es más alto, por lo tanto, es más probable que la arteria etmoidal anterior se encuentre de manera libre al seno etmoidal.

Sin embargo, la mayor parte de los estudios se efectuaron en Europa y Asia, por lo que la información es limitada en población mexicana.

El objetivo de este estudio fue describir las variantes anatómicas más frecuentes de las arterias etmoidales anteriores de pacientes adultos del servicio de Otorrinolaringología y Cirugía de Cabeza y Cuello del Hospital Regional General Ignacio Zaragoza.

MATERIALES Y MÉTODOS

Estudio descriptivo, transversal y retrospectivo, en el que se analizaron tomografías computadas de pacientes mexicanos, mayores de edad, de uno y otro sexo que acudieron al servicio de otorrinolaringología y cirugía de cabeza y cuello del Hospital Regional General Ignacio Zaragoza, del 1 de septiembre al 31 de diciembre de 2024.

Criterios de inclusión: tomografías simples de nariz y senos paranasales con algoritmo para hueso, cortes de menos de 0.5 mm, en planos coronal y sagital. *Criterios de exclusión:* tomografías con mala técnica y con cortes insuficientes. *Criterios de eliminación:* tomografías con evidencia de enfermedad inflamatoria y tumoral de nariz y senos paranasales, con datos de osteítis, osteólisis o ambas, y con cambios anatómicos de nariz y senos paranasales secundarios a cirugías previas.

Las tomografías computadas las evaluaron, mediante el sistema de estudios de imagen Synapse mobility de manera independiente, un otorrinolaringólogo y un residente de cuarto año. Los datos se recolectaron en hoja de Excel. Por medio de estadística descriptiva, se calculó la prevalencia de cada variante.

RESULTADOS

Se analizaron 97 estudios de tomografía que cumplían con los criterios de inclusión. Del total, el 42.2% (n = 41) correspondía a hombres. La edad media y mediana en hombres fue de 55.7 y 57 años, respectivamente, mientras que en mujeres fue de 57 y 58 años.

 https://doi.org/10.24245/aorl.v70i4.10605

Celdillas etmoidales supraorbitarias

En el 32% de los casos (n = 31) se detectaron celdillas etmoidales supraorbitarias.

Índice de Keros

El índice de Keros se evaluó de manera bilateral en cada estudio de tomografía; se obtuvieron 194 índices medidos (**Figura 1**); se observó asimetría del índice de Keros en el 29% (n = 28) de los pacientes.

Canal etmoidal anterior

El grado del canal etmoidal anterior también se analizó de manera bilateral en cada estudio de tomografía, con un total de 194 canales evaluados. La frecuencia del canal etmoidal anterior encontrado fue: el grado II predominó en el 52% (n = 101), seguido del grado III en el 32% (n = 62) y el grado I (16%).

Lamelas

Se examinó la ubicación de la arteria etmoidal anterior en relación con las lamelas de manera bilateral, con un total de 194 ubicaciones evaluadas. **Figura 2**

DISCUSIÓN

Este estudio ofrece una valiosa caracterización anatómica de la arteria etmoidal anterior en población mexicana, aportando datos relevantes para optimizar la seguridad quirúrgica durante la cirugía endoscópica de senos paranasales. Este análisis contribuye a identificar aspectos decisivos que deben considerarse en el entorno clínico y quirúrgico nacional.

La prevalencia del grado II en el índice de Keros (73%) confirma que la mayoría de los pacientes tienen una fosa olfatoria de profundidad intermedia que favorece maniobras seguras, aunque no exentas de riesgo, lo que implica un riesgo quirúrgico moderado durante la cirugía

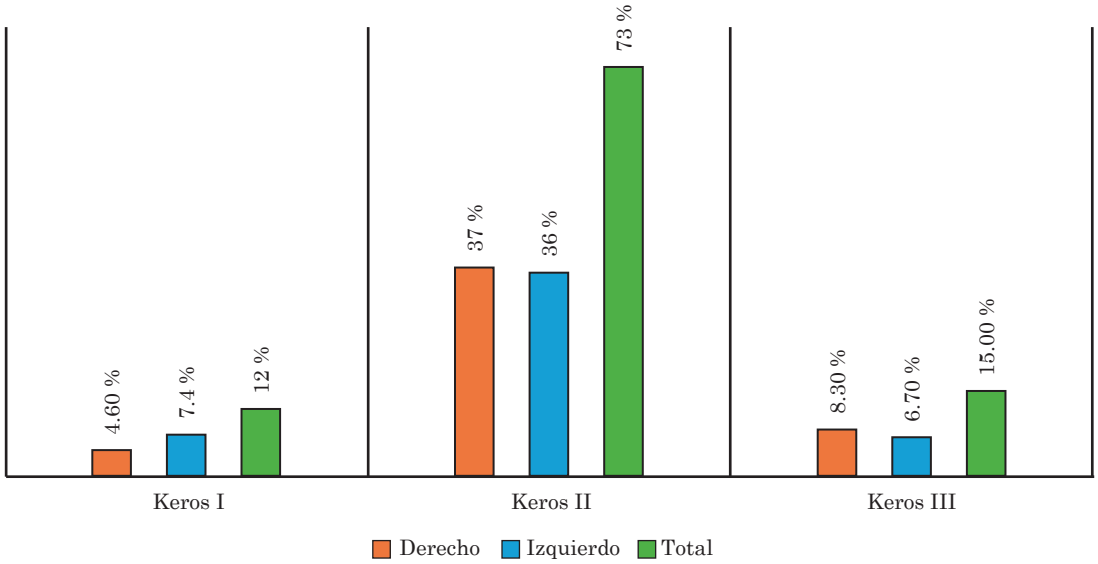

Figura 1

Distribución del índice de Keros bilateral. Se identificó mayor frecuencia del grado II en ambos lados en un 73% (n = 142), seguido por el grado III en un 15% (n = 29).

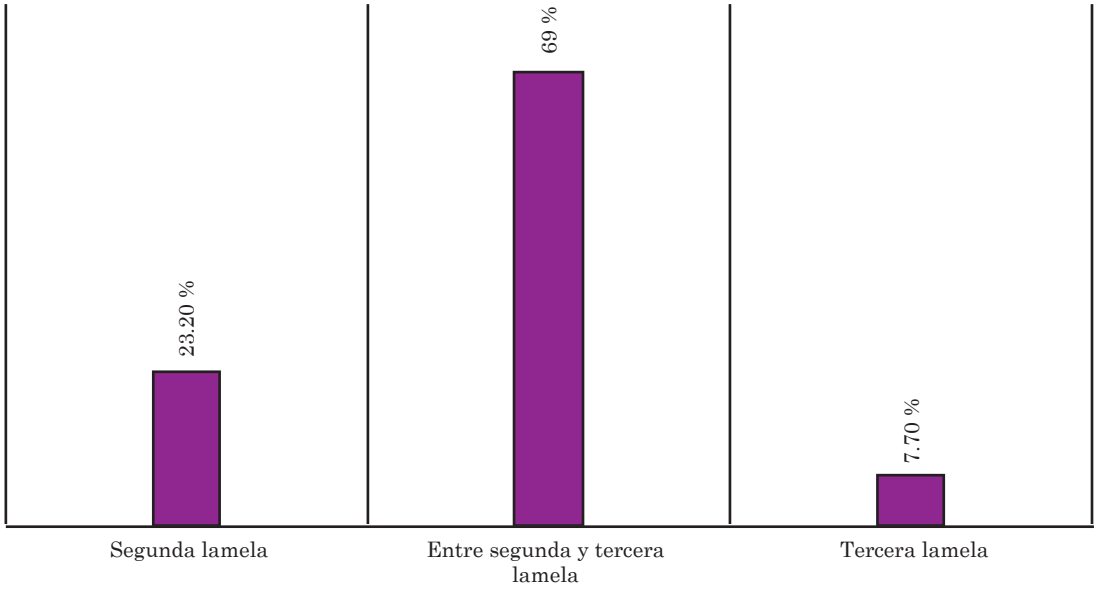

Figura 2

Localización de la arteria etmoidal anterior respecto de las lamelas. En el 69% de los casos (n = 134) la localización fue entre la segunda y tercera lamela, que representa el sitio más común, seguido por la segunda lamela en el 23.2% (n = 45).

endoscópica de senos paranasales. La alta frecuencia del canal etmoidal anterior grado II (52%) posiciona a la arteria etmoidal anterior como más susceptible de lesión. Este hallazgo reafirma estudios previos, como el de Lannoy-Penisson, que asocian este grado con mayor exposición quirúrgica de la arteria etmoidal anterior.[7]

La existencia de celdillas etmoidales supraorbitarias en el 32% y su asociación con la posición más descendida de la arteria etmoidal anterior coincide con lo reportado[6] y refuerza la hipótesis de que una mayor neumatización etmoidal desplaza la arteria hacia zonas más expuestas y vulnerables de lesión.[8,9] La localización frecuente de la arteria etmoidal anterior entre la segunda y tercera lamela (69%) implica que la resección de estas estructuras durante la cirugía endoscópica de senos paranasales requiere especial precaución.

Aunque útil para caracterizar variantes anatómicas, el diseño de este estudio no permite establecer relaciones causales entre la anatomía y las complicaciones quirúrgicas. Además, se requiere validación con muestras más amplias para fortalecer la representatividad. La exclusión de pacientes con enfermedad nasosinusal fue necesaria para evitar sesgos anatómicos; sin embargo, limita la validez de los hallazgos en escenarios quirúrgicos complejos donde coexisten estas afecciones.

Los estudios multicéntricos efectuados en población mexicana permitirán confirmar si las variantes anatómicas observadas en este estudio se mantienen en otras regiones del país y si existen diferencias según la edad, sexo o grupo étnico.

CONCLUSIONES

La tomografía computada permite evaluar de manera preoperatoria la anatomía nasosinusal de los pacientes aptos a cirugía endoscópica nasal. Los hallazgos de este estudio destacan la relevancia de una evaluación anatómica detallada y bilateral con el fin de minimizar las

 https://doi.org/10.24245/aorl.v70i4.10605

complicaciones durante el procedimiento, lo que se traduce en un ahorro de recursos y en una atención médica más eficiente. Es fundamental considerar cuidadosamente las variaciones anatómicas individuales para reducir riesgos y mejorar los resultados clínicos.

REFERENCIAS

1. Abdullah B, Lim EH, Mohamad H, et al. Anatomical variations of anterior ethmoidal artery at the ethmoidal roof and anterior skull base in Asians. Surg Radiol Anat 2019; 41 (5): 543-50. http://dx.doi.org/10.1007/s00276-018-2157-3
2. Araujo Filho BC, Weber R, Pinheiro Neto CD, et al. Endoscopic anatomy of the anterior ethmoidal artery: a cadaveric dissection study. Braz J Otorrinolaringol 2006; 72 (3): 303-8. http://dx.doi.org/10.1016/s1808-8694(15)30961-7
3. Erdogmus S, Govsa F. The Anatomic landmarks of ethmoidal arteries for the surgical approaches. J Craniofac Surg 2006; 17 (2): 280-5. http://dx.doi.org/10.1097/00001665-200603000-00014
4. Lisbona Alquezar MP, Fernández Liesa R, Lorente Muñoz A, et al. La arteria etmoidal anterior en el laberinto etmoidal: Revisión bibliográfica sobre variantes anatómicas y referencias para la cirugía endoscópica. Acta Otorrinolaringol Esp 2010; 61 (3): 202-8. http://dx.doi.org/10.1016/j.otorri.2010.01.002
5. Morales-Cadena GM, Valenzuela-Siqueiros AM, Durán-Ruiz EE, Fonseca-Chávez MG. Referencias anatómicas de la arteria etmoidal anterior en tomografía computada. An Orl Mex 2019; 64 (3): 91-95.
6. Abdullah B, Lim EH, Husain S, et al. Anatomical variations of anterior ethmoidal artery and their significance in endoscopic sinus surgery: a systematic review. Surg Radiol Anat 2019; 41 (5): 491-9. http://dx.doi.org/10.1007/s00276-018-2165-3
7. Lannoy-Penisson L, Schultz P, Riehm S, et al. The anterior ethmoidal artery: radio-anatomical comparison and its application in endonasal surgery. Acta Otolaryngol 2007; 127 (6): 618-22. http://dx.doi.org/10.1080/00016480600987826
8. Ding J, Sun G, Lu Y, et al. Evaluation of anterior ethmoidal artery by 320-slice CT angiography with comparison to three-dimensional spin digital subtraction angiography: initial experiences. Korean J Radiol 2012; 13 (6): 667-73. http://dx.doi.org/10.3348/kjr.2012.13.6.667
9. Li M, Sharbel DD, White B, et al. Reliability of the supraorbital ethmoid cell vs Keros classification in predicting the course of the anterior ethmoid artery. Int Forum Allergy Rhinol 2019; 9 (7): 821-4. http://dx.doi.org/10.1002/alr.22307
10. Takeda T, Kajiwara R, Omura K, et al. Analysis of anatomical variation of the inclination of lamellas attached to the skull base and its correlation with the anterior ethmoidal artery floating in the ethmoid sinus for use in endoscopic sinus surgery. Surg Radiol Anat 2020; 42 (9): 995-1002. http://dx.doi.org/10.1007/s00276-020-02474-y
11. Ulloque H, Torres DD, Peñaranda A, et al. Evaluación radio-anatómica del receso del seno frontal en población colombiana. Acta Otorrinolaringol Cir Cabeza Cuello 2020; 48 (1): 53-51. http://dx.doi.org/10.37076/acorl.v48i1.510

Resistencia bacteriana en abscesos de cuello

Bacterial resistance in neck abscesses.

Emilio Filiberto Carbajal Andrade,[1] Gabriel Mauricio Morales Cadena[2]

[1] Médico residente de tercer año del curso de Otorrinolaringología y Cirugía de Cabeza y Cuello.

[2] Jefe del curso de posgrado de Otorrinolaringología y Cirugía de Cabeza y Cuello.

Facultad Mexicana de Medicina, Universidad La Salle. Hospital Español de México, Ciudad de México.

Resumen

OBJETIVO: Determinar los índices de resistencia a los antibióticos y los patógenos aislados con más frecuencia en abscesos de cuello.

MATERIALES Y MÉTODOS: Estudio observacional, retrospectivo y descriptivo, efectuado en el Hospital Español de México, entre septiembre de 2018 y septiembre de 2024, en el que se incluyeron pacientes con abscesos de cuello con cultivos positivos y antibiogramas completos. Se analizó la resistencia de los antibióticos más indicados por el servicio mediante los datos obtenidos de cultivos y concentraciones mínimas inhibitorias.

RESULTADOS: Se incluyeron 52 pacientes. El índice global de resistencia fue del 30.2%. La clindamicina mostró el mayor índice de resistencia (73%), seguida por las penicilinas en el grupo de estreptococos (45.4%). El patógeno más frecuente fue *Streptococcus mitis*, mientras que el grupo bacteriano más aislado fueron los estreptococos, seguidos de estafilococos. El espacio anatómico más comúnmente afectado fue el submandibular, con origen odontogénico como causa predominante.

CONCLUSIONES: Estos resultados evidencian un cambio significativo en el perfil de resistencia bacteriana local, especialmente en antibióticos de uso empírico común. Se recomienda modificar los esquemas de tratamiento inicial, priorizando antibióticos con inhibidores de betalactamasa y reservando opciones de amplio espectro para casos específicos. La vigilancia constante de la microbiota y resistencia local es decisiva para un tratamiento adecuado y una mejor evolución clínica.

PALABRAS CLAVE: Abscesos de cuello; resistencia a los antibióticos; clindamicina; estreptococos; antibiograma.

Abstract

OBJECTIVE: To determine antibiotic resistance rates and the most frequently isolated pathogens in deep neck abscesses.

MATERIALS AND METHODS: An observational, retrospective, and descriptive study was conducted at Hospital Español de Mexico, from September 2018 to September 2024, with positive cultures and complete antibiograms. Antibiotic resistance was assessed based on the most used antibiotics in the department, using culture results and minimum inhibitory concentrations.

Correspondencia

Gabriel Mauricio Morales Cadena
moralescadena@gmail.com

Recibido: 26 de junio 2025

Aceptado: 23 de noviembre 2025

Este artículo debe citarse como: Carbajal-Andrade EF, Morales-Cadena GM. Resistencia bacteriana en abscesos de cuello. An Orl Mex 2025; 70 (4): 276-284.

PARA DESCARGA

https://doi.org/10.24245/aorl.v70i4.10598

https://otorrino.org.mx
https://nietoeditores.com.mx

RESULTS: There were included 52 patients. The overall antibiotic resistance rate was 30.2%. Clindamycin showed the highest resistance rate (73%), followed by penicillin's within the streptococcal group (45.4%). *Streptococcus mitis* was the most frequently isolated pathogen, with streptococci as the most prevalent bacterial group, followed by staphylococci. The most affected anatomical space was the submandibular region, with odontogenic infections being the predominant origin.

CONCLUSIONS: These findings indicate a significant shift in local bacterial resistance profiles, particularly among empirically used antibiotics. It is recommended to revise initial treatment protocols, favoring antibiotics combined with beta-lactamase inhibitors and reserving broad-spectrum agents for selected cases. Continuous monitoring of local microbiota and resistance patterns is essential for appropriate empirical therapy and improved clinical outcomes.

KEYWORDS: Neck abscesses; Antibiotic resistance; Clindamycin; Streptococci; Antibiogram.

ANTECEDENTES

La resistencia bacteriana es un problema creciente en el mundo y tiene gran importancia en el tratamiento de las enfermedades infecciosas. Respecto de los abscesos de cuello se ha visto un incremento en los índices de resistencia bacteriana a los antibióticos más prescritos en el medio para el tratamiento de estas infecciones.

Los abscesos profundos del cuello se definen como un proceso infeccioso que forma una colección de material purulento a través de los planos profundos del cuello formados por fascias, que puede afectar uno o varios espacios. Además, pueden ser localizados o diseminados y generar complicaciones de extrema gravedad, locales y a distancia, y ponen en riesgo la vida.[1] El aumento en la incidencia de diabetes mellitus tipo 2 y la infección por VIH ha causado un incremento en los casos de abscesos profundos de cuello, así como de sus complicaciones debido a la inmunodeficiencia que ambas generan.[2]

Debido a que los abscesos profundos de cuello son una infección polimicrobiana debe haber una cobertura apropiada para distintos grupos bacterianos, si bien la elección definitiva del tratamiento la dictará el cultivo con antibiograma. La primera elección en el tratamiento de un absceso profundo de cuello es una penicilina con inhibidor de betalactamasa, combinada con algún antibiótico con efecto contra bacterias anaerobias, como la clindamicina; ambos grupos han mostrado incremento en el índice de resistencia antimicrobiana.[3]

El Colegio Americano de Cirujanos describe los tipos de heridas de sitio quirúrgico en limpias, limpias-contaminadas, contaminadas y sucias-infectadas.[4] De acuerdo con esta terminología, los abscesos de cuello son heridas sucias, por lo que no son susceptibles de profilaxis antibiótica previa a la cirugía, sino que forman parte del tratamiento empírico inicial antes de la obtención y resultado de un cultivo del material purulento del absceso.

El objetivo primario de este estudio fue determinar el índice de resistencia a antibióticos de las bacterias aisladas, así como el índice de resistencia global de los mismos, para guiar un tratamiento empírico adecuado de estas infecciones. El objetivo secundario fue detectar las bacterias y el grupo bacteriano aislado con más frecuencia en los abscesos profundos del cuello.

MATERIALES Y MÉTODOS

Estudio observacional, retrospectivo y descriptivo, efectuado con los registros del Hospital Español de México, en el que se captaron todos los pacientes con diagnóstico de absceso del cuello de septiembre de 2018 a septiembre de 2024. *Criterios de inclusión:* pacientes con cultivo de absceso de cuello positivo para algún patógeno, con resultado de antibiograma. *Criterios de exclusión:* pacientes con registros incompletos o antibiograma sin desarrollo.

Se realizó una base de datos en Excel para, posteriormente, analizar los datos con estadísticas de medidas de tendencia central.

Para definir la resistencia a antibióticos se utilizó la concentración mínima inhibitoria, que arroja tres posibles resultados: sensible, intermedio y resistente. Se consideraron los patógenos que estaban en el grupo intermedio como sensibles al antibiótico.

Se tomaron en consideración los antibióticos más indicados por nuestro servicio para llevar a cabo el análisis de resistencia que muestra cada patógeno aislado. Se calcularon los índices de resistencia global para cada antibiótico y para cada patógeno.

Aspectos éticos

Se garantizó la confidencialidad de los participantes en todo momento mediante la utilización de códigos alfanuméricos asociados con cada sujeto. La relación de esos códigos solo la tuvieron los investigadores principales, lo que garantiza la confidencialidad y protección de datos personales.

Estadística

Se construyó una tabla de datos de Excel con los resultados obtenidos de las bacterias aisladas y el antibiograma. Se hizo un análisis de datos con estadística de medidas de tendencia central. Se calcularon los índices de resistencia global para cada grupo antibiótico y cada bacteria aislada.

RESULTADOS

Se recabaron los resultados de 52 pacientes con absceso de cuello; la edad media fue de 38 años (límites: 1 y 84 años). Los antecedentes de importancia de los pacientes se muestran en el **Cuadro 1**

Se obtuvieron 65 patógenos distintos: *Acinetobacter baumannii*, *Acinetobacter iwoffi*, *Enterobacter cloacae*, *Enterococcus faecalis*, *E. coli*, *Fusobacterium nucleatum*, *Prevotella buccae*, *P. aeruginosa*, *S. aureus*, *S. epidermidis*, *S. hominis*, *S. agalactiae*, *S. anginosus*, *S. constellatus*,

Cuadro 1. Comorbilidades asociadas con abscesos profundos de cuello

Comorbilidad	Frecuencia
Diabetes mellitus tipo 2	9
Hipertensión arterial sistémica	7
Hipotiroidismo	6
Cáncer	3
Tabaquismo	2
Hipogammaglobulinemia transitoria de la infancia	1
Hidrocefalia normotensa	1
Asma	1
Enfermedad de Von Willebrand	1
Dislipidemia	1
Portador de marcapasos	1
Síndrome de Grissel	1

 https://doi.org/10.24245/aorl.v70i4.10598

S. gordonii, *S. mitis*, *S. parasanguinis*, *S. pyogenes*, *S. salivarius*. El **Cuadro 2** muestra el total de veces que se aisló cada bacteria, con predominio de *Streptococcus mitis*.

Se observó un índice de resistencia global a los antibióticos del 30.2%. El antibiótico con mayor índice fue la clindamicina con 73%. La **Figura 1** representa el índice de resistencia para cada grupo antibiótico.

En la **Figura 2** se observa el índice de resistencia de cada bacteria aislada, eliminando las bacterias que no contaban con antibiograma al momento del estudio. La bacteria con mayor índice de resistencia fue *S. pneumoniae* con 71%. Debido a que solo se aisló en un caso, se decidió agrupar a todos los estreptococos aislados; se obtuvo un índice de resistencia global del 30.9%.

El índice de resistencia del grupo de estreptococos específicamente hacia las penicilinas fue del 45.4%.

El grupo bacteriano aislado con más frecuencia fue el de los estreptococos, seguidos de los estafilococos. El espacio más afectado fue el submandibular, el origen más frecuente fue el odontogénico y la diabetes mellitus fue la comorbilidad asociada con mayor frecuencia.

Cuadro 2. Microbiología en cultivos de abscesos profundos de cuello

Bacteria	Frecuencia
Acinetobacter baumannii	1
Acinetobacter Iwoffi	1
Enterobacter cloacae	2
Enterococcus faecalis	1
Escherichia coli	2
Fusobacterium nucleatum	2
Prevotella bucae	1
Pseudomonas aeruginosa	2
Staphylococcus aureus	1
Staphylococcus epidermidis	6
Staphylococcus hominis	1
Staphylococcus lugdunensis	1
Streptococcus agalactiae	2
Streptococcus anginosus	11
Streptococcus constellatus	4
Streptococcus gordonii	3
Streptococcus mitis	14
Streptococcus parasanguinis	1
Streptococcus pneumoniae	1
Streptococcus pyogenes	5
Streptococcus salivaris	1
Streptococcus sanguinis	2

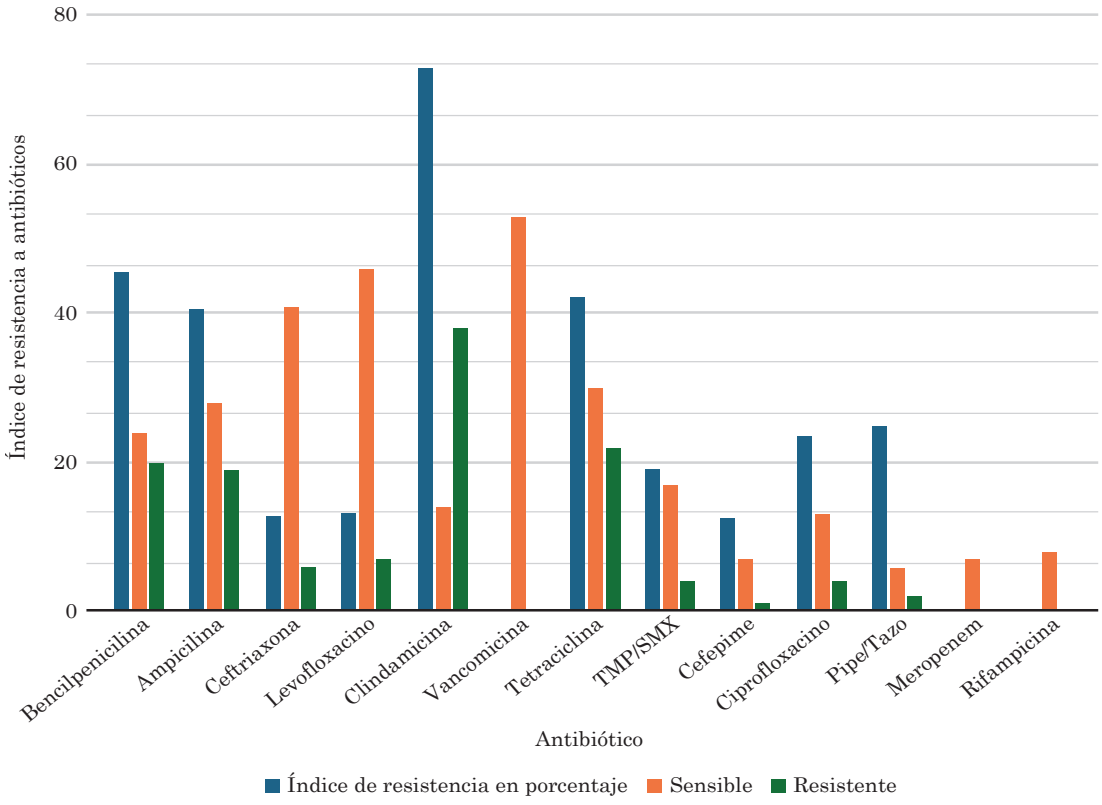

Figura 1

Índice de resistencia a grupo antibiótico.

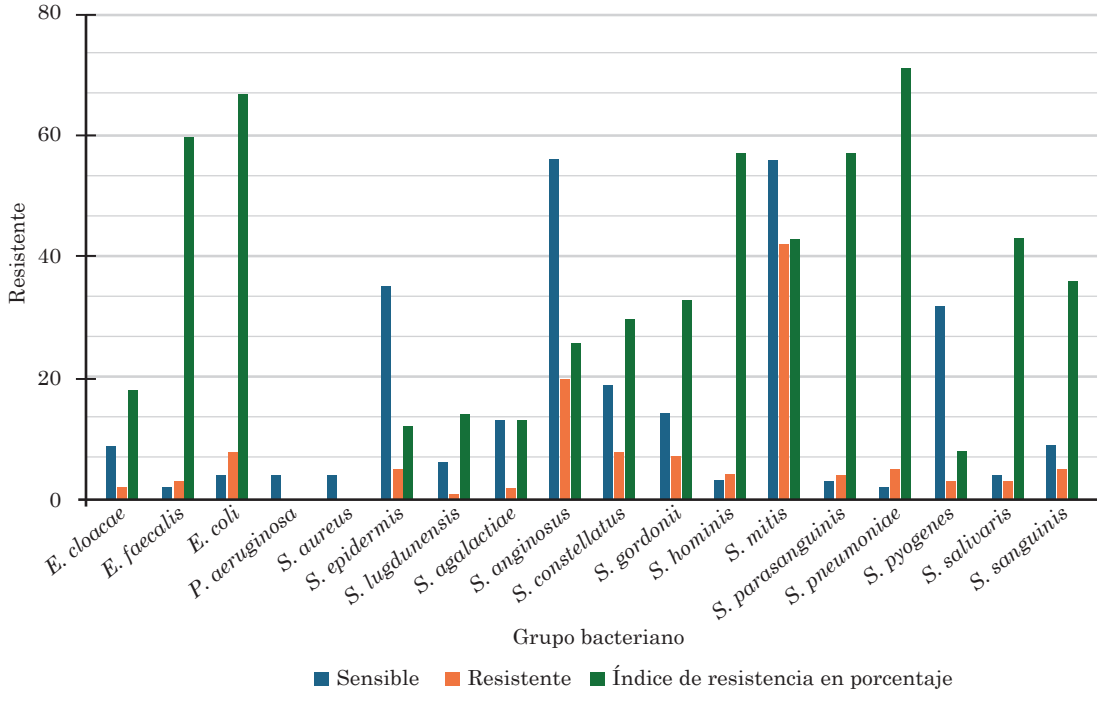

Figura 2

Índice de resistencia por grupo bacteriano.

 https://doi.org/10.24245/aorl.v70i4.10598

El **Cuadro 3** compara los estudios realizados en el Hospital Español en los últimos 30 años.[3,5,6]

DISCUSIÓN

Durante los últimos años la resistencia bacteriana ha ido en incremento constante; hoy se considera un problema de salud pública en todo el mundo y repercute directamente en la morbilidad y mortalidad de los pacientes y genera un incremento significativo de gastos económicos e institucionales. En este estudio se mostró un índice de resistencia global de todos los antibióticos registrados de l30.2%. Durante la revisión no se encontró en la bibliografía un estudio que analizara este índice en el caso específico de los abscesos de cuello. Resulta importante hacer un registro de éste en diversas enfermedades y a nivel institucional, ya que permite determinar el comportamiento de la resistencia bacteriana con el paso de los años.

El antibiótico con mayor índice de resistencia fue la clindamicina, lo que coincide con un estudio efectuado en el mismo centro hospitalario por Hope y colaboradores en 2007,[6] aunque con una importante diferencia: en este estudio la resistencia fue del 71%, mientras que ellos reportaron únicamente el 12%, lo que señala un claro aumento en los últimos años.

Kharel y su grupo describieron un índice de resistencia a la clindamicina del 27.7% en abscesos profundos de cuello,[7] lo que contrasta de manera importante con los resultados obtenidos en este estudio; sin embargo, se debe tener en consideración que ellos solo estudiaron a población pediátrica y la microbiología encontrada fue distinta.

Cuadro 3. Comparación de resultados

Título del artículo	**Abscesos profundos de cabeza y cuello**	**Microbiología y factores predisponentes en los abscesos profundos de cuello**	**Microbiología y comorbilidades asociadas en los abscesos profundos de cuello**	**Resistencia bacteriana en abscesos de cuello en el Hospital Español de México**
Autores	Morales Cadena M	Hope Guerrero J, Morales Cadena M	González Arnaiz M, Morales Cadena M	Carbajal Andrade E, Morales Cadena M
Año de publicación	1990	2009	2024	2025
Bacteria aislada con más frecuencia en los cultivos positivos	*Klebsiella Escherichia coli*	*Streptococcus* alfa *haemolyticus*	*Staphylococcus epidermidis*	*Streptococcus mitis*
Comorbilidad con mayor incidencia en pacientes del estudio	Diabetes mellitus	Diabetes mellitus	Diabetes mellitus	Diabetes mellitus
Espacio profundo de cuello con mayor afección	Submandibular	Submandibular	Submandibular	Submandibular
Causa	Infecciones odontogénicas	Infecciones odontogénicas	Infecciones odontogénicas	Infecciones odontogénicas

La bacteria con mayor índice de resistencia fue *Streptococcus pneumoniae*, pero únicamente se aisló una, por lo que decidió considerarse a todo el grupo de estreptococos, en el que se observó que el 30.9% ha generado resistencia a los antibióticos administrados.

Entre los antibióticos más indicados en nuestro servicio está la clindamicina, que se prescribe a la mayoría de los pacientes con abscesos de cuello debido a su eficacia contra bacterias anaerobias, lo que contrasta con otros artículos que mencionan que, en lugar de la clindamicina, se administra metronidazol dirigido hacia las bacterias anaerobias. El índice de resistencia a clindamicina en este estudio fue del 73%; en el estudio de Bigus y colaboradores de 2023[8] se observó un índice de resistencia del 37%, lo que contrasta de forma importante con este estudio.

Históricamente se aseguraba que el grupo de estreptococos era sensible a penicilinas[9,10] porque no se consideraban productores de betalactamasa. En este estudio se encontró un índice de resistencia a penicilinas por parte de este grupo de bacterias del 45.4%, cifra menor a la obtenida en el estudio de Bigus y colaboradores,[8] quienes obtuvieron una resistencia por estreptococos del 94%. Esta información cambia el paradigma de cómo se prescriben los tratamientos de forma empírica; tomando en consideración esta información y el alto índice de resistencia debe descartarse la idea de prescribir penicilinas sin el apoyo de betalactamasa, cambiando a indicar de primera mano medicamentos como amoxicilina-clavulanato para el tratamiento vía oral de estas infecciones y, en caso de requerir tratamiento intravenoso, la ceftriaxona es un gran recurso debido a la susceptibilidad de estas bacterias y a su espectro extendido, dejando antibióticos con mayor espectro, cuyos efectos adversos son considerables, como última opción. En el estudio de Plum y colaboradores, efectuado en 2018,[11] el grupo de estreptococos no mostró resistencia a las penicilinas sin uso de betalactamasa.

En 2009 Hope y colaboradores reportaron que el 20% de los cultivos no muestran desarrollo de bacterias.[6] De igual manera, Kharel y su grupo encontraron que el 51.7% no muestra crecimiento.[7] Estos resultados tan variables pueden deberse a la alta incidencia de automedicación antes de la toma de cultivos, así como a la cantidad de material obtenido. En este estudio no se analizó el porcentaje de cultivos negativos debido a que no se contó con un registro adecuado.

Existe variabilidad entre las bacterias aisladas en diferentes artículos, lo que depende de diversos factores, que incluyen la localización geográfica y el origen de la infección. En un estudio realizado por González y colaboradores en 2024[3] se reportó como patógeno más frecuente a *S. epidermidis*, mientras que en este estudio lo fue *S. mitis*. Asimismo, en un estudio realizado en Alemania por Bigus y colaboradores el grupo aislado con más frecuencia fue el de estreptococos,[1] mismo resultado encontrado por Kharel y colaboradores.[7] La importancia de determinar los patógenos aislados con más frecuencia radica en guiar el tratamiento empírico antes de obtener el resultado del antibiograma. La práctica de estudios que analicen la microbiología en la zona geográfica permite llevar a cabo esta acción de mejor manera. En los últimos años ha habido un cambio en las bacterias más frecuentes en el mismo centro hospitalario. **Cuadro 3**

En este estudio el espacio afectado con más frecuencia fue el submandibular, resultado similar al obtenido en el mismo centro en 1990,[5] 2009[6] y 2024.[3] Las infecciones de origen odontogénico fueron la causa más frecuente. En otro estudio se observó que el espacio más afectado fue el bucal.[9] De igual manera, Treviño y colaboradores, en 2022, describieron como espacio más afectado al submandibular.[12]

 https://doi.org/10.24245/aorl.v70i4.10598

Contar con una serie de estudios efectuados en el mismo centro hospitalario en un periodo de 34 años permite darnos cuenta de los cambios en la microbiología y la resistencia bacteriana que han guiado de manera significativa la toma de decisiones en el tratamiento empírico de este padecimiento. Una limitante de este estudio fue la cantidad de pacientes obtenidos; conseguir mayor cantidad de pacientes permitirá realizar un registro más completo, con mayor cantidad de bacterias y hacer un análisis específico para cada grupo bacteriano.

CONCLUSIONES

Los abscesos profundos del cuello son una enfermedad infecciosa de alta complejidad y potencial riesgo para la vida, cuyo alivio efectivo depende, en gran medida, de un tratamiento antibiótico adecuado. Este estudio mostró un índice de resistencia global del 30.2%, con un incremento importante en la resistencia a antibióticos comúnmente prescritos, sobre todo la clindamicina (73%) y las penicilinas en el grupo de estreptococos (45.4%). Estos hallazgos indican un cambio significativo en el perfil de susceptibilidad bacteriana en nuestra institución y evidencian la necesidad urgente de revisar los esquemas de tratamiento empírico. Una opción viable sería el meropenem, que resultó sensible en todos los casos; sin embargo, se sugiere estudiar más a fondo esta posibilidad como tratamiento empírico inicial. La bacteria aislada más frecuente fue *Streptococcus mitis*, lo que representa una variación respecto a estudios previos en el mismo hospital. Esta variabilidad en la microbiota resalta la importancia de mantener una vigilancia continua local para adecuar los tratamientos a las tendencias actuales de resistencia.

Debido al alto índice de resistencia observado, se recomienda indicar antibióticos con inhibidores de betalactamasa como primera línea en el tratamiento empírico, reservando opciones de amplio espectro para casos resistentes o complicados. Asimismo, se sugiere fomentar el cultivo y antibiograma en todos los casos posibles, con el fin de orientar de manera precisa el tratamiento dirigido. Por último, es necesario continuar realizando estudios multicéntricos y con mayor tamaño muestral que permitan establecer guías institucionales y nacionales más sólidas, así como implementar políticas de control de antibióticos que ayuden a disminuir la presión selectiva y frenar la progresión de la resistencia bacteriana.

REFERENCIAS

1. Celakovsky P, Kalfert D, Smatanova K, et al. Bacteriology of deep neck infections: analysis of 634 patients. Aust Dent J 2015; 60 (2): 212-5. https://doi.org/10.1111/adj.12325
2. Almuqamam M, Gonzalez FJ, Sharma S, et al. Deep neck infections. In: StatPearls. Treasure Island (FL): StatPearls Publishing; 2025.
3. González-Arnaiz M, Morales-Cadena GM. Microbiología y comorbilidades asociadas en los abscesos profundos de cuello. An Orl Mex 2024; 69 (1): 16-23. https://doi.org/10.24245/aorl.v69i1.9526
4. Ortega G, Rhee DS, Papandria DJ, et al. An evaluation of surgical site infections by wound classification system using the ACS-NSQIP. J Surg Res 2012; 174 (1): 33-8. https://doi.org/10.1016/j.jss.2011.05.056
5. Morales Cadena M. Abscesos profundos de cabeza y cuello. An Orl Mex 1990; 3: 189-195.
6. Joaquin H, Mauricio M. Microbiología y factores predisponentes en los abscesos profundos del cuello. An Otorrinolaringol Mex 2009; 54 (3): 85-91.
7. Kharel B, Shahi K, Gurung U. Antibiotic resistance pattern in pediatric deep neck space infection. Int Arch Otorhinolaryngol 2022; 26 (4). https://doi.org/10.1055/s-0042-1744042
8. Bigus S, et al. Antibiotic resistance of the bacterial spectrum of deep space head and neck infections in oral and maxillofacial surgery — a retrospective study. Clin Oral Investig 2023; 27 (8): 4687-93. https://doi.org/10.1007/s00784-023-05095-y
9. Heim N, et al. Mapping the microbiological diversity of odontogenic abscess: Are we using the right drugs? Clin Oral Investig 2021; 25 (1): 187-93. https://doi.org/0.1007/s00784-020-03350-0

10. Yu D, Zheng Y, Yang Y. Is there emergence of β-lactam antibiotic-resistant *Streptococcus pyogenes* in China? Infect Drug Resist 2020; 13: 2323-7. https://doi.org/10.2147/IDR.S261975
11. Plum AW, Mortelliti AJ, Walsh RE. Microbial flora and antibiotic resistance in odontogenic abscesses in Upstate New York. Ear Nose Throat J 2018; 97 (1-2): E27-E31. https://doi.org/10.1177/0145561318097001-207
12. Treviño-Gonzalez JL, Maldonado-Chapa F, González-Larios A, et al. Deep neck infections: Demographic and clinical factors associated with poor outcomes. ORL J Otorhinolaryngol Relat Spec 2022; 84 (2): 130-8. https://doi.org/10.1159/000517026

Síndrome vestibular agudo de origen central

Acute central vestibular syndrome.

Francisco José Gallardo Ollervides,[1] Javier Serrano Román[2]

[1] Cirujano otólogo-neurotólogo, Centro Médico ABC, Ciudad de México.

[2] Departamento de Otorrinolaringología y Cirugía de Cabeza y Cuello, Centro Médico Nacional Hospital de Especialidades Gral. Div. Manuel Ávila Camacho, Instituto Mexicano del Seguro Social, Puebla, México.

Resumen

ANTECEDENTES: El síndrome vestibular agudo de origen central es un evento que afecta notablemente la calidad de vida de los pacientes.

OBJETIVO: Describir la fisiopatología, cuadro clínico y métodos diagnósticos actuales en el síndrome vestibular agudo de origen central, con insistencia en la importancia de las pruebas clínicas sobre los estudios de imagen.

METODOLOGÍA: Revisión narrativa de la bibliografía en neurotología y diagnóstico diferencial entre vértigo de origen central *vs* periférico.

RESULTADOS: El síndrome vestibular agudo de origen central representa una urgencia neurológica subdiagnosticada. El protocolo *Head Impulse-Nystagmus-Test of Skew* (HINTS) ha demostrado ser un método útil para diferenciar causas centrales de periféricas. La resonancia magnética con secuencia ponderada en difusión es el estudio de elección para confirmar una lesión central en fase aguda; sin embargo, los nuevos algoritmos clínicos han demostrado ser capaces de detectar un evento vascular cerebral temprano con mayor sensibilidad diagnóstica que la resonancia magnética en las primeras 48 horas.

CONCLUSIONES: El diagnóstico crítico en neurotología es el síndrome vestibular agudo, por lo que identificar si se trata de un origen periférico o central resulta de gran relevancia. Omitir o retrasar el diagnóstico de síndrome vestibular agudo de origen central de tipo vascular puede ocasionar graves daños, secuelas severas o, incluso, la muerte. Actualmente los protocolos HINTS, HINTS Plus o STANDING facilitan la identificación de ese síndrome sin la necesidad de un estudio de imagen.

PALABRAS CLAVE: Vértigo; síndrome vestibular agudo; infarto cerebeloso; neurotología.

Abstract

BACKGROUND: Acute vestibular syndrome of central origin is an event that significantly affects the quality of life of patients.

OBJECTIVE: To describe the pathophysiology, clinical presentation, and current diagnostic tools in acute vestibular syndrome of central origin, emphasizing the importance of clinical tests over imaging studies.

METHODOLOGY: Narrative review of the otoneurology literature and differential diagnosis between vertigo of central *vs* peripheral origin.

Correspondencia

Francisco José Gallardo Ollervides
fragallardo@yahoo.com.mx

ORCID

https://orcid.org/0000-0002-6147-2090

Recibido: 20 de junio 2025

Aceptado: 21 de julio 2025

Este artículo debe citarse como: Gallardo-Ollervides FJ, Serrano-Román J. Síndrome vestibular agudo de origen central. An Orl Mex 2025; 70 (4): 285-294.

PARA DESCARGA

https://doi.org/10.24245/aorl.v70i4.10586

https://otorrino.org.mx
https://nietoeditores.com.mx

RESULTS: Acute vestibular syndrome of central origin represents an underdiagnosed neurological emergency. The use of the Head Impulse-Nystagmus-Test of Skew (HINTS) protocol has proven to be a useful tool for differentiating central from peripheral etiologies. Diffusion-weighted magnetic resonance is the study of choice for confirming a central injury in the acute phase; however, new clinical algorithms have been shown to be able to detect early acute vestibular syndrome of central origin with greater diagnostic sensitivity than magnetic resonance imaging in the first 48 hours.

CONCLUSIONS: Acute vestibular syndrome is the critical diagnosis in neurology, so identifying whether it is of peripheral or central origin is of great importance. Failing or delaying the diagnosis of vascular acute vestibular syndrome of central origin can lead to serious damage, severe sequelae, or even death. Currently, there are tools such as HINTS, HINTS Plus, or STANDING that facilitate the identification of such syndrome without the need for an imaging study.

KEYWORDS: Vertigo; Acute vestibular syndrome; Cerebellar infarction; Neurotology.

PUNTOS CLAVE

- El diagnóstico crítico en neurotología es el síndrome vestibular agudo. Omitir o retrasar el diagnóstico de síndrome vestibular agudo de origen central de tipo vascular puede ocasionar graves daños, secuelas severas o, incluso, la muerte.

- Aproximadamente el 9% de los eventos vasculares centrales son mal diagnosticados en la atención inicial. El error diagnóstico aumenta hasta un 40% cuando los síntomas son moderados o transitorios.

- El síndrome vestibular agudo es de origen periférico en el 90-95% de los casos; la neuritis vestibular es la causa más frecuente. Del 5 al 10% de todos los síndromes vestibulares agudos son de origen central; el evento vascular cerebral de tipo isquémico en territorio posterior es la causa más común.

- El protocolo *Head Impulse-Nystagmus-Test of Skew* (HINTS) es un método diagnóstico útil para identificar con gran precisión el diagnóstico crítico de un síndrome vestibular agudo de origen central, incluso antes de que la imagen temprana en resonancia magnética nuclear muestre hallazgos positivos.

- El estudio diagnóstico definitivo de lesiones vasculares agudas en casos de síndrome vestibular agudo es la resonancia magnética nuclear con secuencia ponderada en difusión.

- El tratamiento oportuno del síndrome vestibular agudo de origen central busca mantener una presión de perfusión cerebral adecuada, limitar la extensión del daño y las secuelas. De acuerdo con la enfermedad de base, las medidas iniciales incluyen tratamiento antitrombótico con antiagregantes plaquetarios, terapia anticoagulante y control de dislipidemia.

- La prevención del síndrome vestibular agudo de origen central vascular consiste en controlar las enfermedades de base que favorecen los eventos trombóticos, así como controlar los factores de riesgo modificables: diabetes mellitus, hipertensión arterial, obesidad, y eliminar el sedentarismo y el tabaquismo.

ANTECEDENTES

El síndrome vestibular agudo de origen central es un evento que afecta notablemente la calidad de vida de los pacientes. Un diagnóstico preciso y oportuno es trascendental en estos casos; el diagnóstico de vértigo y mareo de origen central es el que ha orientado toda la clínica de los trastornos del equilibrio, mareo y vértigo hacia la diferenciación entre lo central y lo

periférico. Este dilema se ha superado, en gran medida, gracias a los avances en imagen, que permiten identificar pequeñas lesiones con una precisión anatómica sorprendente. Sin embargo, el recurso diagnóstico de imagen no siempre está disponible para identificar un síndrome vestibular agudo de origen central. Cualquier otro diagnóstico puede esperar sin que existan graves repercusiones, más allá de la persistencia de las molestias en el paciente, pero omitir o retrasar un diagnóstico de síndrome vestibular agudo de origen central de tipo vascular puede ocasionar graves daños, secuelas severas o, incluso, la muerte.[1]

Según una revisión sistemática, hasta el 9% de los eventos vasculares centrales son mal diagnosticados en la atención inicial, y esta cifra de error diagnóstico aumenta al menos cinco veces cuando los síntomas son moderados o transitorios.[2]

En las últimas tres décadas grandes avances en el campo de la neurotología han permitido el desarrollo de pruebas clínicas totalmente accesibles y confiables para poder identificar con gran precisión el diagnóstico crítico de un síndrome vestibular agudo de origen central, incluso antes de que la imagen temprana en resonancia magnética nuclear muestre hallazgos positivos.[3]

METODOLOGÍA

Revisión narrativa de la bibliografía en neurotología y diagnóstico diferencial entre vértigo de origen central *vs* periférico.

RESULTADOS

Definición

El síndrome vestibular agudo se define como un episodio único y monofásico de síntomas y signos vestibulares de inicio súbito, con una duración de horas a días. La secuela del ataque agudo puede prolongarse por varias semanas o incluso meses. El cuadro clínico incluye la aparición repentina de crisis de vértigo, náusea, vómito, intolerancia al movimiento cefálico, inestabilidad de la marcha y nistagmo.[4] El síndrome vestibular agudo puede ser de origen central o periférico; del 90 al 95% de los casos serán de tipo periférico, la neuritis vestibular es la causa más frecuente. Solo del 5 al 10% de todos los síndromes vestibulares agudos serán de tipo central; el evento vascular cerebral es la causa más común.

Se define afección periférica cuando la lesión se encuentra en el aparato vestibular o en los nervios vestibulares, y afección central cuando la lesión afecta los núcleos vestibulares en el tallo cerebral o sus vías ascendentes o descendentes, relevos y conexiones vestíbulo-oculares, vestíbulo-espinales, vestíbulo-cerebelosas o en la corteza vestibular parietoinsular. La definición de síndrome vestibular agudo de origen central incluye, lógicamente, síntomas de tipo central: disartria, dislalia, disfagia, diplopía, ataxia y alteraciones hemicorporales sensitivas o motoras; es decir, un síndrome vestibular agudo de tipo central debe tener síntomas centrales. Sin embargo, apenas el 20% de los casos manifiestan síntomas neurológicos focales; en contraste, el 80% de los infartos cerebrales ocurren de manera aislada, es decir, sin síntomas neurológicos evidentes, por lo que es muy fácil confundirlos con síndrome vestibular agudo de tipo periférico.[5]

Causas

Las causas de un síndrome vestibular agudo de origen central son muy variadas e incluyen enfermedades de origen vascular, neoplásico, inflamatorio, infeccioso, tóxico, traumático o degenerativo. Cualquier proceso patológico que afecte los núcleos o las vías vestibulares

hacia el cerebelo, la médula espinal, los núcleos oculomotores o la corteza cerebral puede manifestarse, en determinadas circunstancias, como un síndrome vestibular agudo. Todas las causas son importantes y, en la mayoría de los casos, una historia clínica detallada y bien dirigida, junto con los estudios de imagen, darán la clave diagnóstica. Sin embargo, las causas centrales de tipo vascular, por su potencial de afección progresiva, pueden poner en riesgo la vida o dejar secuelas permanentes, por lo que el síndrome vestibular agudo de origen central de tipo vascular representa el diagnóstico crítico: un diagnóstico erróneo o tardío puede ocasionar graves consecuencias, por lo que es imperativo un diagnóstico certero, temprano y tratamiento inmediato.

Los eventos vasculares agudos pueden ser isquémicos o hemorrágicos. Los isquémicos por eventos tromboembólicos, ateromas desprendidos o disecciones arteriales representan el 80% de todos los accidentes vasculares cerebrales, y los eventos hemorrágicos relacionados con crisis hipertensivas, malformaciones vasculares o ambas solo el 20%.[6]

Fisiopatología

Normalmente, el sistema vestibular está enviando señales de manera permanente mediante potenciales de acción que aumentan o disminuyen de acuerdo con los movimientos de la cabeza; este sistema es bilateral, sincrónico y conjugado. Aun en reposo, se envían señales desde la periferia al sistema nervioso central. El síndrome vestibular agudo ocurre como resultado de una lesión unilateral vestibular central o periférica, que causa una asimetría en la frecuencia de disparo neural vestibular normal. Esta asimetría funcional en los sistemas sensoriales de movimiento del aparato vestibular ocasiona que los pacientes experimenten vértigo, náuseas y vómitos, y puede comprobarse fácilmente con signos clínicos relacionados con las alteraciones del reflejo vestíbulo-ocular (nistagmo), vestíbulo-espinal (pulsión e inestabilidad) y estimulación del núcleo del vago (palidez, diaforesis, náusea y vómito).

La causa más frecuente del síndrome vestibular agudo de origen central es vascular por procesos isquémicos en el territorio de irrigación cerebral posterior. Si bien algunos problemas isquémicos de la circulación anterior que afectan las áreas de la corteza vestibular, más frecuentemente en el hemisferio derecho, podrían originar vértigo y mareo,[7] son poco frecuentes, por lo que prácticamente todas las alteraciones vasculares proceden del territorio de las dos arterias vertebrales que se unen para formar la arteria basilar y de estos troncos arteriales emergen las arterias que irrigan el cerebelo, la médula, el puente y el tallo cerebral. La primera rama que emerge de las arterias vertebrales es la arteria cerebelosa posteroinferior; una vez que las dos vertebrales se unen, dan su primera rama, que es la arteria cerebelosa anteroinferior y, por último, la cerebelosa superior. Estas tres arterias irrigan todo el cerebelo, y sus ramas penetrantes paramedianas y circunferenciales irrigan al bulbo raquídeo, la protuberancia y el mesencéfalo.

Cuadro clínico

El síndrome vestibular agudo generalmente tiene manifestaciones clínicas floridas y devastadoras para el paciente. Los pacientes, previamente sanos, muestran de manera súbita vértigo o mareo intenso con imposibilidad para la marcha. Suelen referir claramente una sensación de movimiento, habitualmente rotatorio, que describen como que el entorno a su alrededor gira, que ellos giran o caen en un torbellino, que las cosas frente a ellos pasan moviéndose muy rápidamente, que caen en un hoyo o un jalón muy fuerte, como si algo los empujara hacia atrás, hacia adelante o hacia los lados. Estos síntomas se acompañan, en la mayoría de los casos, de una reacción vasovagal importante con diaforesis, palidez, náusea y

 https://doi.org/10.24245/aorl.v70i4.10586

vómito. El síndrome vestibular agudo típico es una crisis única y en una sola fase temporal que abarca horas a días. Una vez que cede el cuadro agudo, el paciente recupera la capacidad para deambular, cede el vértigo, pero puede persistir inestabilidad y mareo por semanas. De acuerdo con la definición y estrictamente hablando, no debe haber síntomas auditivos. Sin embargo, la hipoacusia, acúfeno, plenitud ótica y ocasionalmente otalgia no son infrecuentes, lo que integra un síndrome cocleovestibular agudo. Éste puede ser periférico, secundario a un proceso inflamatorio, habitualmente infeccioso, del oído interno, conocido como laberintitis, una hipoacusia súbita con síntomas vestibulares o, incluso, una crisis inicial de enfermedad de Ménière. También puede ser secundario a enfermedad central de cualquier causa, más frecuentemente vascular isquémica, con afección del núcleo coclear o cualquier sitio anatómico de la vía auditiva hasta la corteza cerebral temporal.

Una característica clínica importante del síndrome vestibular agudo, que con frecuencia ocasiona confusión diagnóstica, es la exacerbación de los síntomas con los movimientos de la cabeza. No debe confundirse un vértigo que dura segundos y solo se siente, se observa y se desencadena después de los movimientos cefálicos, con un vértigo espontáneo que dura horas a días y aumenta durante los movimientos cefálicos.

El cuadro clínico del síndrome vestibular agudo también incluye un aspecto de consecuencias graves para el paciente, que siempre debe considerarse en el tratamiento integral y frecuentemente lo omite el médico tratante. La crisis de vértigo del síndrome vestibular agudo genera un efecto emocional devastador en la mayoría de los pacientes; el vértigo es el síntoma neurológico que más ansiedad, inseguridad, angustia y miedo genera en los pacientes.[8] Si no se toma en cuenta el aspecto emocional del paciente y se incluye en el tratamiento, las molestias crónicas después del síndrome vestibular agudo pueden perpetuarse y constituir otras enfermedades que trastornan definitivamente la calidad de vida del paciente.[9]

Diagnóstico

El diagnóstico clínico de un síndrome vestibular agudo, cuando el cuadro es florido, no representa un reto especial. La dificultad estriba en identificar las causas centrales (potencialmente peligrosas) de las periféricas (benignas) en pacientes con síntomas escasos, contradictorios o poco intensos, en especial el síntoma mareo sin vértigo. Esto es causa frecuente de errores diagnósticos críticos porque el mareo es poco específico, difícil de describir por los pacientes e interrogar por el clínico, y carece de un signo clínico específico como el nistagmo para el vértigo. Aumenta la dificultad diagnóstica el hecho de que gran parte de los eventos vasculares cerebrales de la fosa posterior no causan síntomas neurológicos focales clásicos que orienten al diagnóstico; es decir, se manifiestan como síndrome vestibular agudo sin síntomas de tipo central.

Hasta hace algunas décadas, las características clínicas que se usaban para diferenciar el origen central del periférico eran imprecisas, poco claras y se traslapaban, lo que hacía muy difícil reconocer con certeza lo central de lo periférico. **Cuadro 1**

Este paradigma ha quedado atrás y, a partir de la publicación en 2009 del protocolo *Head Impulse-Nystagmus-Test of Skew* (HINTS),[3] se dispone de un método diagnóstico a la cabecera del paciente que consta de tres pruebas clínicas fáciles de aplicar: la prueba de impulso cefálico o de Halmagyi;[10] observar las características del nistagmo espontáneo y evocado con las diferentes posiciones de la mirada y, por último, la prueba de cobertura ocular. Cada una de estas pruebas por separado no tiene el valor de la combinación de las tres, pero los

Cuadro 1. Características del vértigo de origen central y periférico

Característica	Periférico	Central
Inicio	Súbito	Súbito o lento
Severidad	Intenso rotatorio	Mal definido, menos intenso
Patrón	Paroxístico intermitente	Constante
Agravado por la posición o el movimiento	Sí	Variable
Reacción vasovagal	Frecuente	Variable
Nistagmo	Horizontal	Vertical o multidireccional
Fatiga de signos y síntomas	Sí	No
Síntomas auditivos	Pueden ocurrir	Es raro que ocurran
Membrana timpánica anormal	Puede existir	No
Síntomas y signos del sistema nervioso central	Ausentes	Generalmente presentes

resultados pueden combinarse de muy diversas maneras. Evidentemente, entre más pruebas positivas para lesión central tengamos, es más probable que el paciente, efectivamente, tenga un evento vascular cerebral en evolución. En contraste, para pensar en una lesión periférica, necesariamente debemos tener las tres pruebas que orientan a trastorno periférico; todas las demás combinaciones deben considerarse evento vascular cerebral en evolución hasta demostrar lo contrario. **Cuadro 2**

El protocolo HINTS se validó en una revisión sistemática que incluyó 6 estudios con un total de 644 pacientes con síndrome vestibular agudo, de los que 200 (31.1%) fueron secundarios a evento vascular cerebral del territorio posterior. El riesgo de evento vascular cerebral de circulación posterior fue 15 veces mayor en los pacientes con HINTS positivo en comparación con los pacientes sin anormalidades. La sensibilidad acumulada para evento vascular cerebral fue del 95.5% con una especificidad del 71.2%. La revisión concluyó que el protocolo HINTS es una prueba clínica útil para diferenciar un evento vascular cerebral de la circulación posterior de causas periféricas de síndrome vestibular agudo. Se requieren más estudios para validar el HINTS como método clínico de predicción en urgencias y para seleccionar a los pacientes aptos para terapia de reperfusión.[11] Hace poco se propuso ampliar el concepto

Cuadro 2. Combinaciones posibles del protocolo *Head Impulse-Nystagmus-Test of Skew* y valor diagnóstico

Impulso cefálico	Nistagmo	Prueba de cobertura ocular	Diagnóstico
Anormal	Unidireccional	Ausente	Neuritis vestibular
Anormal	Unidireccional	Presente	Infarto
Anormal	Bidireccional	Ausente	Infarto
Anormal	Bidireccional	Presente	Infarto
Normal	Unidireccional	Ausente	Infarto
Normal	Unidireccional	Presente	Infarto
Normal	Bidireccional	Ausente	Infarto
Normal	Bidireccional	Presente	Infarto

 https://doi.org/10.24245/aorl.v70i4.10586

del protocolo HINTS, incluyendo el HINTS Plus, que incorpora una prueba auditiva (*finger rub*) que puede practicarse en la cama del paciente.

Otro algoritmo propuesto se denomina STANDING, que incluye la discriminación entre nistagmo espontáneo y posicional, la dirección del nistagmo, la prueba de impulso cefálico y la evaluación del equilibrio. Ambos algoritmos, HINTS Plus y STANDING, son capaces de detectar un evento vascular cerebral temprano con mayor sensibilidad diagnóstica que la resonancia magnética en las primeras 48 horas.[12]

Para descartar afección central, el estudio que más valor tiene en el síndrome vestibular agudo es, definitivamente, la resonancia magnética nuclear. Por lo tanto, una vez que se identifica a un paciente con probable causa central de síndrome vestibular agudo, debe hacerse el estudio de imagen a la brevedad y tomar decisiones con el paciente para una vigilancia estrecha de sus síntomas y evolución. No es prudente regresar a domicilio a un paciente que acude a urgencias con pruebas clínicas del protocolo HINTS positivas para lesión central y riesgo de evento vascular cerebral en evolución.

Existe otro método diagnóstico clínico muy útil para fundamentar nuestras decisiones y evitar errores diagnósticos graves en casos de síndrome vestibular agudo: el ABCD2 de riesgo de evento vascular cerebral del paciente en urgencias.[13] Este método clínico considera la edad del paciente, las cifras de presión arterial, las características clínicas de tipo central, la duración del evento y si el paciente es diabético. Se asignan puntos a cada rubro y, si el paciente tiene 3 puntos o menos, la probabilidad de que tenga un evento vascular cerebral en evolución es del 1%. Si el paciente tiene entre 4 y 5, la probabilidad sube al 6.8% y si su escala ABCD2 está entre 6 y 7, la probabilidad de evento vascular cerebral es del 27%, por lo que debe considerarse paciente en riesgo de evento vascular cerebral en evolución. **Cuadro 3**

Estudios auxiliares de diagnóstico

El estudio diagnóstico definitivo en casos de síndrome vestibular agudo es la resonancia magnética nuclear ponderada en difusión (**Figura 1**). La resonancia magnética nuclear tiene superioridad diagnóstica sobre la tomografía computada en lesiones vasculares agudas. Si bien ambos estudios son útiles, la tomografía computada evalúa mejor el hueso y los espacios aéreos, en tanto que la resonancia magnética nuclear evalúa mejor los tejidos blandos y fluidos corporales. Son complementarios, pero en lesiones cerebrales de tipo vascular, neoplásico,

Cuadro 3. El ABCD2 de riesgo de evento vascular cerebral

Característica	Valor	Puntos
Age	60 años o más	1
Blood pressure	140-90 mmHg o más	1
Clinical features	Debilidad unilateral Disartria sin debilidad Otros síntomas	2 1 0
Duration	Menos de 10 minutos Entre 10 y 59 minutos 60 minutos o más	0 1 2
Diabetes	Presente	1

Probabilidad de evento vascular cerebral en evolución: 0 a 3 puntos 1%; entre 4 y 5 puntos 6.8% y entre 6 y 7 puntos 27%.

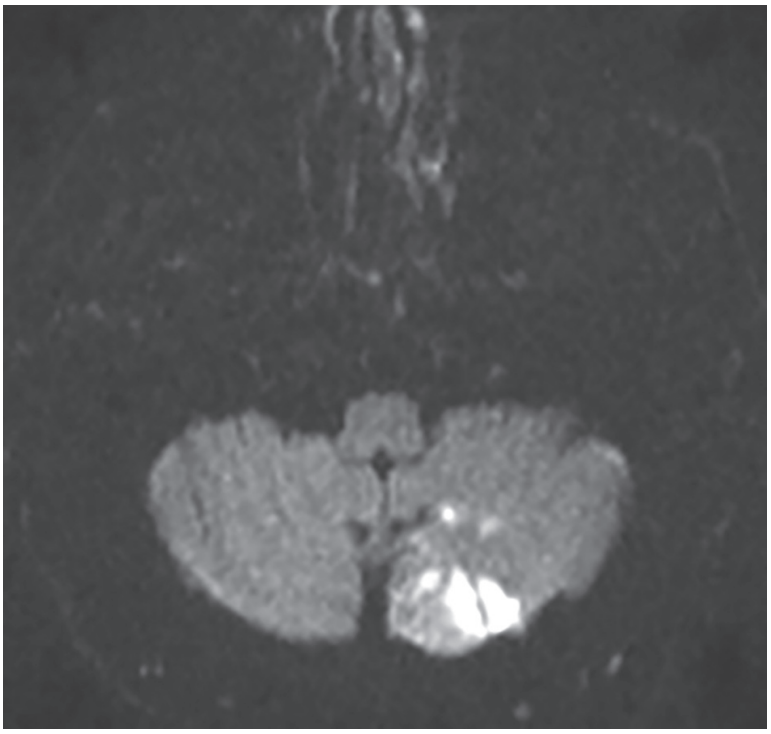

Figura 1

Infarto isquémico agudo cerebeloso izquierdo.

degenerativo o inflamatorio, la resonancia magnética nuclear aporta información más precisa, detecta lesiones más pequeñas y de manera más temprana que la tomografía computada. Esta última es muy útil en casos de traumatismo craneoencefálico y evento vascular cerebral de tipo hemorrágico o lesiones vasculares antiguas. Por supuesto que la disponibilidad de cada uno de ellos en el evento agudo determinará su uso. En las primeras 48 horas de evolución, ambos estudios pueden resultar normales, según el protocolo utilizado, y el paciente puede tener un evento vascular cerebral en evolución.

Las pruebas clínicas del HINTS en ocasiones resultan dudosas a la vista del explorador poco experimentado o en pacientes poco cooperadores. Incluso con las diversas estrategias para eliminar la fijación, es posible tener resultados inciertos; en estos casos, debe recurrirse a los estudios de gabinete para medición cuantitativa y objetiva de los reflejos vestíbulo-oculares y vestíbulo-espinales con la prueba de videoimpulso cefálico, la videonistagmografía, los potenciales miogénicos vestibulares y la posturografía. En especial, la prueba de videoimpulso cefálico permite evaluar cada canal de cada oído de manera independiente, cuantificando las respuestas para hacer evidentes respuestas enmascaradas en la exploración clínica convencional (sacadas encubiertas).

Los estudios audiológicos son obligatorios en todos los casos de síndrome vestibular agudo con síntomas auditivos. El Doppler o dúplex es muy útil para evaluar la función del sistema carotídeo, pero pierde su valor en el sistema posterior por una mala definición de las arterias vertebrales al transcurrir entre las vértebras cervicales. La angiorresonancia o angiotomografía computada son excelentes opciones para evaluar todo el sistema vascular cerebral.

 https://doi.org/10.24245/aorl.v70i4.10586

Tratamiento

El tratamiento del síndrome vestibular agudo de origen central incluye medicamentos para controlar los síntomas de vértigo, de ansiedad y la reacción vasovagal, y el tratamiento de base dirigido a la causa del evento. La encefalopatía de Wernicke por deficiencia de tiamina, frecuente en pacientes alcohólicos, pero también en desnutridos y con procesos neoplásicos, debe corregirse mediante la administración de altas dosis de tiamina, con lo que los síntomas desaparecen rápidamente. El síndrome vestibular agudo de origen central por lesiones neoplásicas amerita tratamiento quirúrgico o con radioterapia en sus diversas modalidades. Las afecciones infecciosas o degenerativas ameritan el tratamiento adecuado según la causa.

Al ser las causas vasculares isquémicas las más frecuentes, una vez que se establece el diagnóstico de evento vascular cerebral isquémico como causa de un síndrome vestibular agudo de origen central, es necesario iniciar el tratamiento inmediato, idealmente por parte del neurólogo. Los objetivos del tratamiento son mantener una presión de perfusión cerebral adecuada y limitar la extensión del daño y las secuelas. Las medidas iniciales incluyen el inicio de tratamiento antitrombótico con antiagregantes plaquetarios, como el ácido acetilsalicílico a dosis de 325 mg al día y clopidogrel 75 mg al día durante dos o tres meses. Si se demuestra alguna enfermedad cardiaca o vascular periférica trombogénica como causa del evento vascular cerebral, debe iniciarse y mantenerse también terapia anticoagulante con acenocumarol, warfarina o alguno de los anticoagulantes orales, como el rivaroxabán, durante tres a seis meses o de manera permanente, de acuerdo con la enfermedad de base. En caso de evidencia de que la causa del evento vascular cerebral es una enfermedad aterotrombótica, deberá iniciarse el tratamiento con estatinas a la dosis más alta tolerada en el ataque agudo y, posteriormente, bajar la dosis para el control de lipoproteínas dentro de límites normales. El control de la presión arterial no debe ser inmediato en caso de eventos isquémicos, para asegurar el mantenimiento de una buena presión de perfusión cerebral, lo que garantiza una baja paulatina de la presión. Lo contrario ocurre en el evento vascular cerebral de tipo hemorrágico, en el que la hemorragia sobreviene con frecuencia después de un descontrol hipertensivo severo con la ruptura de arterias ateroscleróticas o con defectos en las paredes de tipo aneurisma; en estos casos, un rápido control de la presión arterial limitará la extensión de la hemorragia.

Prevención

El manejo preventivo del síndrome vestibular agudo de origen central por causa vascular consiste en controlar las enfermedades de base que favorecen los eventos trombóticos, como la trombosis venosa profunda, la fibrilación auricular y la aterosclerosis. Asimismo, deben controlarse los factores de riesgo modificables, como el adecuado control de la diabetes mellitus, la hipertensión arterial sistémica y la obesidad y eliminar el sedentarismo y el tabaquismo.

CONCLUSIONES

El diagnóstico crítico en neurotología es el síndrome vestibular agudo. Omitir o retrasar el diagnóstico de síndrome vestibular agudo de origen central de tipo vascular puede ocasionar graves daños, secuelas severas o incluso la muerte. En las últimas tres décadas, los grandes avances en el campo de la neurotología han permitido el desarrollo de pruebas clínicas totalmente accesibles y confiables para poder identificar con gran precisión el diagnóstico crítico de un síndrome vestibular agudo de origen central, incluso antes de que la imagen temprana en resonancia magnética nuclear muestre hallazgos positivos.

REFERENCIAS

1. Newman-Toker DE, Pronovost PJ. Diagnostic errors: the next frontier for patient safety. JAMA 2009; 301 (10): 1060-1062. doi:10.1001/jama.2009.249
2. Newman-Toker DE, Robinson KA, Edlow JA. Frontline misdiagnosis of cerebrovascular events in the era of modern neuroimaging: a systematic review. Ann Neurol 2008; 64 (suppl 12): S17-S18. doi: 10.1212/WNL.0000000000003814
3. Kattah JC, Talkad AV, Wang DZ, et al. HINTS to diagnose stroke in the acute vestibular syndrome: three-step bedside oculomotor examination more sensitive than early MRI diffusion-weighted imaging. Stroke 2009; 40: 3504-3510. doi: 10.1161/STROKEAHA.109.551234
4. Bisdorff AR, Staab JP, Newman-Toker DE. Overview of the international classification of vestibular disorders. Neurol Clin 2015; 33: 541-550. doi: 10.1016/j.ncl.2015.04.01
5. Carmona S, Kattah JC. Manejo del síndrome vestibular agudo. Cap 2 Edit. Akadia 2017: 21.
6. Markus HS. Posterior circulation ischaemic stroke and transient ischaemic attack: diagnosis investigation and secondary prevention. Lancet Neurol 2013; 12: 989. doi: 10.1016/S1474-4422(13)70211-4
7. Eguchi S, Hirose G, Miaki M. Vestibular symptoms in acute hemispheric strokes. J Neurol 2019; 266 (8): 1852-1858. doi: 10.1007/s00415-019-09342-9
8. Pollak L, Klein C, Rafael S, et al. Anxiety in the first attack of vertigo. Otol Head Neck Surg 2003; 128 (6): 829-834. doi: 10.1016/S0194-59980300454-6
9. Staab JP. Diagnostic criteria for persistent postural-perceptual dizziness (PPPD): consensus document of the committee for the classification of vestibular disorders of the Barany Society. J Vestib Res. 2017; 27: 191-208. doi: 10.3233/VES-170622
10. Halmagyi GM, Curthoys IS. A clinical sign of canal paresis. Arch Neurol 1988; 45: 737-739. doi: 10.1001/archneur.1988.00520310043015
11. Krishnan K. Posterior circulation stroke diagnosis using HINTS in patients presenting with acute vestibular syndrome: a systematic review. Eur Stroke J 2019; 4 (3): 233-239. doi: 10.1177/2396987319843701
12. Tarnutzer AA, Edlow JA. Bedside testing in acute vestibular syndrome—evaluating HINTS plus and beyond—a critical review. Audiol Res 2023; 13: 670-685. doi: 10.3390/audiolres13050059
13. Navi BB, Kamel H, Shah MP, et al. Application of the ABCD score to identify cerebrovascular causes of dizziness in the emergency department. Stroke. 2012; 43: 1484-9. doi: 10.1161/STROKEAHA.111.646414

Queiloplastia en pacientes con síndrome de Melkersson-Rosenthal

Cheiloplasty in patients with Melkersson-Rosenthal syndrome.

Víctor Hugo Nava,[1] Steven Benites Andrade[2]

[1] Médico militar. Especialista en Otorrinolaringología y Cirugía de Cabeza y Cuello, Escuela Médico Militar de México. Alta especialidad en Rinología y Cirugía Facial, UNAM. Clínica de Nuestra Señora del Perpetuo Socorro, Atlixco, Puebla, México.

[2] Médico especialista en Otorrinolaringología, UCA Alta especialidad en Rinología y Cirugía Facial, UNAM.

Resumen

ANTECEDENTES: El síndrome de Melkersson-Rosenthal es un padecimiento de origen desconocido; su tríada incluye la queilitis granulomatosa o síndrome de Miescher, que cursa con edema recidivante y cuyo tratamiento es clínico o quirúrgico; sin embargo, debido a su recidiva frente a la opción farmacológica, la cirugía termina siendo el tratamiento de elección.

CASO CLÍNICO: Paciente femenina de 48 años, que cursó con un cuadro recurrente de edema labial de predominio derecho, descrito en el contexto de parálisis facial, que se aliviaba con esteroides y recaía una vez al año en los últimos dos años. Además, tenía múltiples fisuras en la lengua. Debido a su proceso evolutivo y por la deformidad labial, se indicó queiloplastia, con seguimiento a seis meses después de su intervención.

CONCLUSIONES: Si bien existen tratamientos conservadores para la macroquelia en el síndrome de Melkersson-Rosenthal, la intervención quirúrgica proporciona, de forma más rápida y eficaz, mayor ganancia funcional y remodelación estética, lo que contribuye a la reintegración social del paciente. Sin embargo, el acto quirúrgico debe limitarse a casos que mantengan una condición estable con deformación persistente de los labios.

PALABRAS CLAVE: Queilitis; síndrome de Melkersson-Rosenthal; edema.

Abstract

BACKGROUND: Melkersson-Rosenthal syndrome is a pathological condition of unknown origin; its triad includes granulomatous cheilitis or Miescher syndrome, which presents with recurrent edema and whose treatment is clinical or surgical; however, due to its recurrence compared to the pharmacological option, surgery ends up being the treatment of choice.

Correspondencia

Steven Benites Andrade
drstevenbenites@gmail.com

Recibido: 3 de marzo 2025

Aceptado: 27 de julio 2025

Este artículo debe citarse como: Nava VH, Benites-Andrade S. Queiloplastia en pacientes con síndrome de Melkersson-Rosenthal. An Orl Mex 2025; 70 (4): 295-298.

PARA DESCARGA

https://doi.org/10.24245/aorl.v70i4.10412

https://otorrino.org.mx
https://nietoeditores.com.mx

CLINICAL CASE: A 48-year-old female patient who presented with a recurrent condition of lip edema predominantly on the right, described in the context of facial paralysis, which improved with steroids and relapsed once a year in the last two years. In addition, patient had multiple fissures in the tongue; due to its evolutionary process and the lip deformity, cheiloplasty was indicated, with follow-up six months after the intervention.

CONCLUSIONS: While conservative treatments exist for macrocheilia in Melkersson-Rosenthal syndrome, surgical intervention provide faster and more effective functional gains and aesthetic improvement, contributing to the patient's social reintegration. However, surgery should be limited to cases with a stable condition and persistent lip deformity.

KEYWORDS: Cheilitis; Melkersson-Rosenthal syndrome; Edema.

ANTECEDENTES

El síndrome de Melkersson-Rosenthal es un raro trastorno de causa desconocida; aunque se proponen teorías de origen autoinmunitario, parainfeccioso, fotosensibilidad a los rayos UVB y genético, destaca una posible influencia hereditaria que produce perturbaciones del sistema nervioso autónomo.[1] Este síndrome cursa con una tríada clínica caracterizada por el recurrente y progresivo edema orofacial, parálisis facial intermitente y lengua con múltiples fisuras; sin embargo, solo el 25% de los casos manifiesta los tres signos y síntomas; el edema y la queilitis granulomatosa desencadenante conducen hacia la propuesta quirúrgica.

Previo a la cirugía los corticosteroides intralesionales o sistémicos se consideran de primera elección, así como la clofazimina, hidroxicloroquina, sulfasalazina o minociclina. Aunque su tasa de éxito es parcial y los síntomas tienden a recurrir, debe considerarse una opción conservadora antes de la solución quirúrgica definitiva.[2,3] Cuando el edema labial es el único síntoma del síndrome de Melkersson-Rosenthal, se denomina queilitis granulomatosa o síndrome de Miescher; éste ocurre en el 75% de los casos como primera manifestación clínica y deja como secuela una deformidad de los labios que, en términos histológicos, muestra edema, granulomas de células epitelioides no caseificantes, células gigantes multinucleadas e infiltrado inflamatorio mononuclear perivascular,[4] que invaden el músculo profundo y el tejido conectivo.

CASO CLÍNICO

Paciente femenina de 43 años, que acudió a consulta por padecer un cuadro clínico de dos años de evolución, caracterizado por edema labial y parálisis facial intermitente del lado derecho. Al examen físico destacó la hinchazón local y limitada de los labios superior e inferior con predominio derecho, que era elástico e indoloro a la palpación. No se identifican alteraciones en la lengua, se diagnosticó síndrome de Melkersson-Rosenthal y, después de la evaluación clínica y quirúrgica, se decidió operar.

Con sedación y anestesia local se practicó queiloplastia reductora mediante bermellectomía total del labio superior e inferior con incisión semilunar (**Figura 1A**); se resecó tejido fibroglandular hipertrófico, sin invadir el músculo orbicular de los labios. La resección anteroposterior del lado derecho fue 2 mm mayor en relación con el lado izquierdo del labio inferior y de 3 mm en el labio superior (**Figura 1B**) para lograr simetría; luego se llevó a cabo sutura en capas.

El estudio histopatológico de las piezas quirúrgicas mostró lesiones perivasculares crónicas superficiales y profundas con granulomas (queilitis granulomatosa de Miescher). Con un seguimiento de un año, la paciente refiere satisfacción con el resultado estético y funcional (**Figura 2**), sin recurrencia al momento.

Figura 1

Vista frontal prequirúrgica. **A.** Boca cerrada, con marcación del área a resecar. **B.** Boca abierta, se identifica diferencia milimétrica entre lado izquierdo y derecho.

Figura 2

Vista frontal y lateral posquirúrgica con seguimiento a un año.

DISCUSIÓN

En la actualidad el tratamiento conservador varía en tasas de éxito; la queiloplastia es el tratamiento definitivo porque el edema de los labios persistente y la reorganización sólida de los tejidos blandos a largo plazo terminan desfigurando el rostro, además de causar, con el tiempo, problemas funcionales asociados con la insuficiencia labial y falta de contención de la saliva. La elección de la cirugía al momento de tratar la macroquelia es importante porque debe proponerse cuando el paciente esté libre de actividad inflamatoria, por lo menos, durante un año,[5] aunque puede intervenirse a partir de los ocho meses según la condición anatómica, el volumen de los labios, los trastornos funcionales y estéticos, además de la histopatología del paciente.[6]

El resultado quirúrgico óptimo se evalúa por la aparición de menor o nula recidiva, habiendo realizado una escisión extensa del tejido fibroglandular hipertrófico y manteniendo el músculo orbicular de la boca intacto. También fueron criterios de buen resultado: la simetría y armonía labial (de cada labio y en comparación con su homólogo opuesto), la proyección anterior, las

medidas anatómicas, la cicatriz discreta, la funcionalidad oral y la sensibilidad. Para cumplir con estos objetivos partimos de premisas consideradas normales en labios relajados: distancia interlabial de hasta 3 mm, grosor de los labios con una media de 12 ± 2 mm en sujetos blancos y 15 ± 2 mm) en sujetos negros.[7]

Para practicar una queiloplastia de reducción debe planificarse la técnica adecuada para cada caso particular. La cirugía de Conway[8] suele ser el procedimiento quirúrgico básico y frecuente para intervenir la macroquelia, que incluye una incisión mucosa transversal en forma de hoz, que va de 1 a 1.5 cm desde el borde bermellón al stomion y se extiende de forma bilateral de 1 a 2 cm distal a la comisura labial (aunque su extensión varía según el grado de lesión). Cuando la macroquelia es grave se complementan técnicas; se hacen escisiones centrales en cuña o reconstrucciones con zetaplastia y, cuando la lesión afecta gravemente el labio superior, puede optarse por la técnica de Mouly,[9] que incluye la escisión de dos cuñas triangulares sagitales en las eminencias laterales del filtrum, lo que permite una protrusión natural de las eminencias y la depresión central normal del labio superior.

Para su diagnóstico definitivo, el estudio histopatológico es necesario porque evidencia linfedema y granulomas no caseosos en la lámina propia con respuesta inflamatoria crónica;[10] sin embargo, el diagnóstico diferencial debe incluir otras enfermedades granulomatosas, incluso la enfermedad de Crohn, porque se ha propuesto que la queilitis de Miescher podría ser una manifestación extraintestinal del mismo.[11]

CONCLUSIONES

La evidencia indica que, si bien existen tratamientos conservadores para la macroquelia en el síndrome de Melkersson-Rosenthal, los resultados quirúrgicos proporcionan de forma más rápida y eficaz mayor ganancia funcional y remodelación estética, lo que contribuye a la reintegración social del paciente. Sin embargo, el acto quirúrgico debe limitarse a casos que mantengan una condición estable con deformación persistente de los labios.

REFERENCIAS

1. Hornstein OP. Melkersson-Rosenthal syndrome. Current problems in dermatology. Ed. JWH Mali 1973; 5: 117-156. https://doi.org/10.1159/isbn.978-3-318-03442-4
2. Samimi M. Chéilites: orientation diagnostique et traitement [Cheilitis: Diagnosis and treatment]. Presse Med 2016; 45 (2): 240-50. https://doi.org/10.1016/j.lpm.2015.09.024
3. Błochowiak KJ, Kamiński B, Witmanowski H, Sokalski J. Selected presentations of lip enlargement: clinical manifestation and differentiation. Postepy Dermatol Alergol 2018; 35 (1): 18-25. https://doi.org/10.5114/ada.2018.73160
4. Nagel F, Foelster-Holst R. Cheilitis granulomatosa Melkersson-Rosenthal-syndrome [Cheilitis granulomatosa Melkersson-Rosenthal syndrome]. Hautarzt 2006; 57 (2): 121-6. https://doi.org/10.1007/s00105-005-0981-y
5. Vistnes LM, Kernahan DA. The Melkersson-Rosenthal syndrome. Plast Reconstr Surg 1971; 48 (2): 126-32.
6. Kruse-Lösler B, Presser D, Metze D, Joos U. Surgical treatment of persistent macrocheilia in patients with Melkersson-Rosenthal syndrome and cheilitis granulomatosa. Arch Dermatol 2005; 141 (9): 1085-91. https://doi.org/10.1001/archderm.141.9.1085
7. Burstone CJ. The integumental profile. Am J Orthodont. 1958; 44 (1): 1-25.
8. Conway H. Macrocheilia due to hyperplasia of the labial salivary glands: operative correction. Surg Gynecol Obstect 1938; 66: 1024-1031.
9. Mouly R. Correction of hypertrophy of the upper lip. Plast Reconstr Surg 1970; 46 (3): 262-4. https://doi.org/10.1097/00006534-197009000-00009
10. Rogers RS 3rd, Bekic M. Diseases of the lips. Semin Cutan Med Surg 1997; 16 (4): 328-36. https://doi.org/10.1016/s1085-5629(97)80025-9
11. Seghers AK, Grosber M, Urbain D, Mana F. Cheilitis granulomatosa and Crohn's disease: a case report. Acta Gastroenterol Belg 2019; 82 (2): 326-328.

Acceso transpterigoideo endoscópico para el tratamiento del meningoencefalocele secundario a persistencia del canal de Sternberg

Endoscopic transpterygoid approach for treatment of meningoencephalocele secondary to persistence of Sternberg's canal.

Jesús Omar Ibarra González, Jorge Alberto Romo Magdaleno, Paulina López Guzmán, José Ricardo Sánchez Santa Ana

Otorrinolaringólogo y cirujano de cabeza y cuello. Adscrito al Departamento de Cirugía Endoscópica de Senos Paranasales y Base de Cráneo, Hospital Central Militar de México, Ciudad de México.

Correspondencia

Jesús Omar Ibarra González
omar_ibarra.96@hotmail.com

Recibido: 26 de marzo 2025

Aceptado: 28 de julio 2025

Este artículo debe citarse como: Ibarra-González JO, Romo-Magdaleno JA, López-Guzmán P, Sánchez-Santa Ana JR. Acceso transpterigoideo endoscópico para el tratamiento del meningoencefalocele secundario a persistencia del canal de Sternberg. An Orl Mex 2025; 70 (4): 299-304.

PARA DESCARGA

https://doi.org/10.24245/aorl.v70i4.10466

https://otorrino.org.mx
https://nietoeditores.com.mx

Resumen

ANTECEDENTES: El canal craneofaríngeo lateral, o canal de Sternberg, se ubica en la porción posterolateral del seno esfenoidal, lateral al foramen rotundum. Los meningoencefaloceles que protruyen a través de un defecto de la base del cráneo son poco comunes, con una incidencia de 1 por cada 35,000 personas. Son más frecuentes en la fosa craneal anterior que en la media. La reparación endoscópica suele ser de difícil acceso, por lo que es importante la selección de la técnica ideal para cada caso. La ubicación exacta del defecto, el papel en la causa de las fugas de líquido cefalorraquídeo y la manifestación clínica del meningocele también son objeto de gran controversia.

CASO CLÍNICO: Paciente femenina de 48 años con antecedente de cirugía craneal por meningioma frontal, en quien se sospechó una fístula de líquido cefalorraquídeo. En los estudios de imagen se diagnosticó canal de Sternberg y meninoencefalocele. Para el tratamiento se recurrió al acceso transpterigoideo endoscópico.

CONCLUSIONES: Los accesos endoscópicos ofrecen varias ventajas sobre la cirugía abierta: mínima invasión, menor morbilidad, menor retracción cerebral y una estancia hospitalaria más corta. Además, permiten tratar las fugas que no pueden repararse mediante el acceso transcraneal.

PALABRAS CLAVE: Meningoencefalocele; seno esfenoidal; fuga de líquido cefalorraquídeo.

Abstract

BACKGROUND: The lateral craniopharyngeal canal, or Sternberg's canal, is located in the posterolateral portion of the sphenoid sinus, lateral to the foramen rotundum. Meningoencephaloceles protruding through a skull base defect are uncommon, with an incidence of 1 in 35,000 people. They are more common in the anterior cranial fossa than in the middle cranial fossa. Endoscopic repair is often difficult to access, making it important to select the optimal approach for each case. The exact location of the defect, its role in causing cerebrospinal fluid leaks, and the clinical presentation of meningocele are also subject to considerable controversy.

CLINICAL CASE: A 48-year-old patient with a history of cranial surgery for frontal meningioma, who was suspected of having a cerebrospinal fluid leak. Imaging studies diagnosed a Sternberg's canal and a meningoencephalocele. An endoscopic transpterygoid approach was performed for surgical treatment.

CONCLUSIONS: Endoscopic approaches offer several advantages over open surgery: minimal invasion, lower morbidity, less brain retraction, and a shorter hospital stay. Furthermore, they allow for the treatment of leaks that cannot be repaired via transcranial access.

KEYWORDS: Meningoencephalocele; Sphenoid sinus; Cerebrospinal fluid leak.

ANTECEDENTES

Los meningoencefaloceles que protruyen a través de un defecto de la base de cráneo son poco comunes; su incidencia es de 1 por cada 35,000 personas. Son más frecuentes en la fosa craneal anterior que en la media.[1,2]

En 1888, Maximilian Sternberg describió un canal craneofaríngeo lateral. Éste, o canal de Sternberg, se ubica en la porción posterolateral del seno esfenoidal, lateral al foramen rotundum. Está cubierto únicamente por tejido conectivo, lo que lo convierte en el punto de menor resistencia en la base del cráneo. Su prevalencia en adultos varía de 0.1 al 4%.[3,4]

La persistencia del canal de Sternberg se origina por una fusión defectuosa durante el desarrollo embriológico. Puede ser asintomática en la mayoría de las personas, a menos que exista un factor predisponente, como un traumatismo o una presión intracraneal elevada, que puede provocar una fuga de líquido cefalorraquídeo. La reparación endoscópica suele ser de difícil acceso, por lo que es importante la selección de la técnica ideal para cada caso.

La ubicación exacta del defecto, el papel en la causa de las fugas de líquido cefalorraquídeo y la manifestación clínica del meningocele también son objeto de gran controversia.[5]

La comunicación de este caso pretende destacar la importancia de la identificación y el diagnóstico correcto de estos casos poco frecuentes, con una localización precisa del defecto, y la ventaja de recurrir a un acceso transnasal endoscópico que permite la adecuada exposición del defecto, lo que mejora el pronóstico del paciente.

CASO CLÍNICO

Paciente femenina de 48 años con antecedente de meningioma frontal en el hemicráneo derecho, tratado por el servicio de Neurocirugía en 2014. Fue referida al servicio de Otorrinolaringología por padecer rinorrea clara en la fosa nasal izquierda, de 8 años de evolución, con manifestación leve e intermitente pero que se había exacerbado en los últimos meses, por lo que solicitó atención médica. Con el antecedente de la cirugía y padecimiento craneal, sus síntomas se interpretaron como una probable fístula de líquido cefalorraquídeo (LCR), por lo que se solicitaron estudios de imagen. La tomografía y resonancia magnética mostraron un defecto en la pared lateral del esfenoides, lateral al foramen redondo y una protrusión de tejido cerebral y aracnoideo que sobresalía del seno esfenoidal hacia la cavidad nasal izquierda. **Figura 1**

 https://doi.org/10.24245/aorl.v70i4.10466

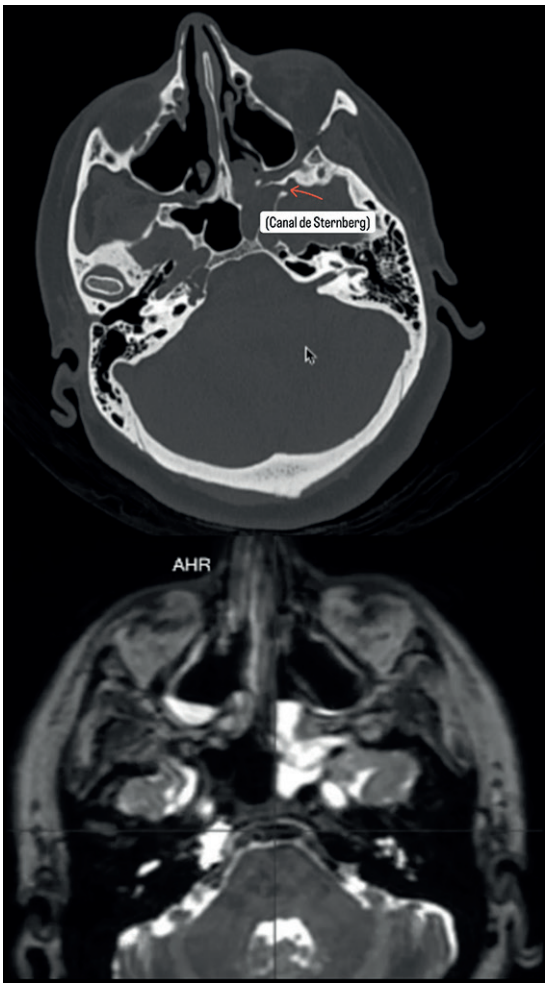

Figura 1

Tomografía y resonancia magnética en corte axial que muestran protrusión del mingoencefalocele por el canal de Sternberg hacia el seno esfenoidal y la cavidad nasal izquierda.

Se decidió indicar tratamiento quirúrgico, para lo que se planeó un acceso transpterigoideo endoscópico para el meningoencefalocele y el cierre del defecto.

Se aplicó fluoresceína intratecal y, posteriormente, dio inicio el procedimiento quirúrgico con la retracción del tejido aracnoideo y cerebral en la fosa nasal izquierda con energía bipolar hasta exponer el defecto óseo. **Figura 2**

Se tomó biopsia del tejido herniado y se envió a análisis histopatológico definitivo. Se amplió el seno esfenoidal, así como la visión del mismo con una turbinectomía parcial del cornete medio izquierdo. Para el acceso transpterigoideo se hizo ligadura de la arteria esfenopalatina y fresado de la fosa pterigoidea, así como lateralización de sus estructuras, ampliando y exponiendo de manera satisfactoria la pared lateral izquierda del esfenoides. **Figura 3**

Se identificó el sitio del defecto y se reparó con injerto multicapa compuesto por cartílago, grasa y mucosa del cornete medio; se sellaron con pegamento tisular. **Figura 4**

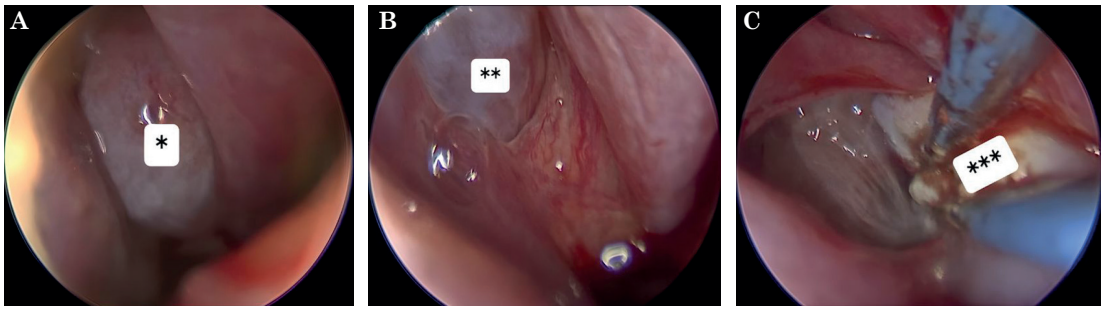

Figura 2

A. Tejido cerebral y meníngeo herniado (*) entre el tabique nasal y el cornete medio izquierdo. **B.** Tejido herniado que protruye el ostium del seno esfenoidal (**). **C.** Retracción con energía bipolar del tejido herniado (***).

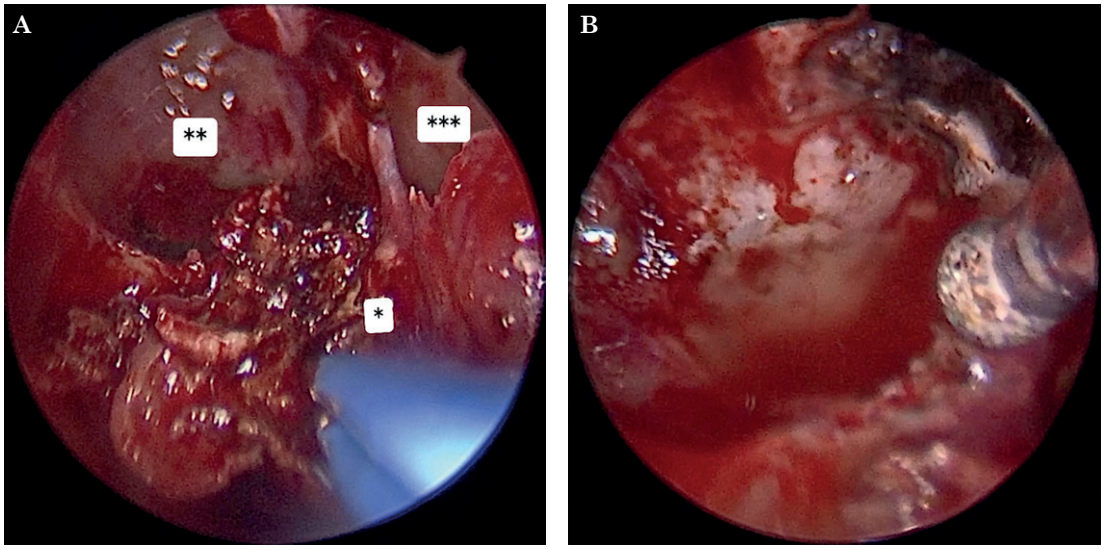

Figura 3

A. Identificación y cauterización de la arteria esfenopalatina (*). Pared posterior del seno maxilar (***). Seno esfenoidal (**). **B.** Ampliación del seno esfenoidal y fresado de la fosa pterigoidea.

La paciente cursó el estado posoperatorio hospitalizada con 72 horas de reposo absoluto, únicamente se le permitía ir al baño. Se indicó dieta alta en fibra, cefalosporina de tercera generación intravenosa y no se utilizó drenaje lumbar.

Al cuarto día se indicó deambulación y, al no mostrar datos de fuga de líquido cefalorraquídeo, se decidió el alta médica y seguimiento en consulta externa.

Actualmente, a su seguimiento de tres meses posoperatorios, no ha manifestado datos de fístula de líquido cefalorraquídeo y la nasoendoscopia no mostró hallazgos de reincidencia de meningocele.

El resultado histopatológico definitivo concluyó que la muestra enviada en el transoperatorio era compatible con meningoencefalocele.

 https://doi.org/10.24245/aorl.v70i4.10466

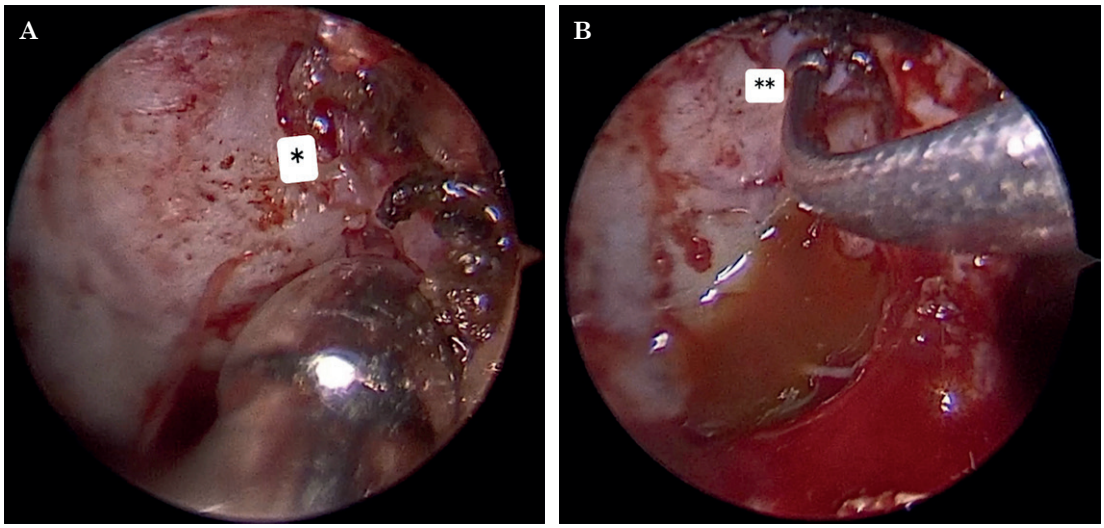

Figura 4

A. Identificación del sitio del defecto (*). **B.** Líquido cefalorraquídeo teñido de fluoresceína y colocación de un injerto de cartílago septal (**) en el sitio del defecto que posteriormente fue recubierto por grasa y mucosa del cornete medio.

DISCUSIÓN

Este caso representó un escenario complejo para la manifestación de una fístula de líquido cefalorraquídeo.

Las fugas de fístula de líquido cefalorraquídeo del canal de Sternberg son poco frecuentes y su manejo endoscópico es difícil debido a la complejidad del acceso al sitio de la fuga y de su diagnóstico. La escasa bibliografía de estas enfermedades y la falta de cohortes amplias implican que no existen directrices específicas para su tratamiento.

En la paciente del caso se decidió un acceso transpterigoideo y ampliación del esfenoides y su pared inferolateral con el objetivo de mejorar el campo visual y de trabajo para la reparación del defecto óseo.

La identificación de la fuga mediante endoscopia nasal diagnóstica y la aplicación de la fluoresceína intratecal planteó ciertas dificultades, debido a la lateralidad de la fuga desde el canal de Sternberg y el tejido herniado. Por lo tanto, la tomografía computada de alta resolución ayudó a detectar y confirmar el lado y la ubicación de la fuga. La resonancia magnética fue útil para determinar el tejido aracnoideo y que, probablemente, también estaba incluido tejido cerebral. En estos casos el tejido cerebral es inviable, por lo que no se requiere otro tipo de tratamiento para salvaguardarlo.

Los autoinjertos, gracias a su superior tolerancia inmunitaria y fácil disponibilidad durante la intervención quirúrgica, siempre han sido la primera opción para la reconstrucción de la base del cráneo. Recomendamos un cierre multicapa, compuesto por cartílago, grasa y mucosa nasal, según sea el caso y el tamaño del defecto se puede, incluso, utilizar un colgajo nasoseptal. Al final esto se sella con adhesivo tisular.

Se han publicado informes de casos individuales y algunas series de casos que detallan el tratamiento de pacientes con fuga de líquido cefalorraquídeo del receso lateral del esfenoides;

todos insisten en el acceso adecuado al receso lateral a través de la vía endoscópica nasal. Estos informes relacionan al meningoencefalocele y la fístula de líquido cefalorraquídeo asociado con el canal de Sternberg con la obesidad, la hipertensión intracraneana y el antecedente de cirugía craneal, entre otros factores de riesgo. No obstante, existe una serie de dos casos donde se encontró este padecimiento en madre e hijo sin asociación con los factores de riesgo mencionados, lo que abre el debate de una posible causa genética, pero es muy poca la evidencia al respecto.[6,7,8]

CONCLUSIONES

Los accesos endoscópicos ofrecen varias ventajas sobre la cirugía abierta: mínima invasión, menor morbilidad, menor retracción cerebral y una estancia hospitalaria más corta. Además, permiten tratar las fugas que no pueden repararse mediante el acceso transcraneal. Es indispensable la correcta identificación del meningoencefalocele y del sitio de fuga de líquido cefalorraquídeo y conocer las variaciones en el tratamiento quirúrgico de diferentes casos de rinorrea de líquido cefalorraquídeo del canal de Sternberg. Es muy probable enfrentar desafíos, como la identificación de la fuga y la exposición del defecto durante la reparación endoscópica, que pueden superarse mediante accesos como la perforación transpterigoidea y el uso de endoscopios e instrumentos angulados. La cirugía endoscópica con cierre multicapa permite menor morbilidad sin complicaciones mayores y una recuperación más rápida, al mismo tiempo que asegura buenos resultados y menor recurrencia de fugas de líquido cefalorraquídeo.

Conflicto de intereses

Los autores declaran no tener ningún conflicto de intereses.

REFERENCIAS

1. Arai A, Mizukawa K, Nishihara M, et al. Spontaneous cerebrospinal fluid rhinorrhea associated with a far lateral temporal encephalocele--Case report. Neurol Med Chir (Tokyo) 2010; 50: 243-5. https://doi.org/10.2176/nmc.50.243
2. Bachmann-Harildstad G, Kloster R, Bajic R. Transpterygoid trans-sphenoid approach to the lateral extension of the sphenoid sinus to repair a spontaneous CSF leak. Skull Base 2006; 16: 207-12. https://doi.org/10.1055/s-2006-950389
3. Barañano CF, Curé J, Palmer JN, Woodworth BA. Sternberg's canal: fact or fiction? Am J Rhinol Allergy 2009; 23 (2): 167-171. https://doi.org.10.2500/ajra.2009.23.3290
4. Rossi Izquierdo M, Martín Martín C, Labella CT. Association between cerebrospinal fluid leakage and persistence of Sternberg's canal: coincidence or cause? Acta Otorrinolaringol Esp 2012; 63 (2): 144-146. https://doi.org.10.1016/j.otorri.2010.11.012
5. Tomazic PV, Stammberger H. Spontaneous CSF-leaks and meningoencephaloceles in sphenoid sinus by persisting Sternberg's canal. Rhinology 2009; 47 (4): 369-374. https://doi.org.10.4193/Rhin08.236
6. Chandrakiran C, Jagannatha AT, Nori S, et al. Sternberg's canal: a rare site of CSF leak—our experience and management of a series of cases at a tertiary care hospital in South India. Egypt J Otolaryngol 2022; 38: 160. https://doi.org/10.1186/s43163-022-00349-0
7. Bendersky DC, Landriel FA. Sternberg's canal as a cause of encephalocele within the lateral recess of the sphenoid sinus: A report of two cases. Surg Neurol Int 2011. https://doi.org.10.4103/2152-7806.90034
8. You W, Lin ZR, Wang YZ, et al. Analysis of the causes and experience in the diagnosis and treatment of meningocele caused by Sterberg's canal of the sphenoid sinus: two case reports and a review of the literature. Curr Med Imaging 2023; 19 (9): 1063-1070. https://doi.org.10.2174/1573405619666230206103036

Schwannoma extracraneal del nervio vidiano: un caso inusual

Extracranial schwannoma of the vidian nerve: A rare case report.

Roger Antulio Velazco Hernández,[1] Alejandro González Orozco,[2] María Paula David Armenta[3]

[1] Rinología y Base de Cráneo, Otorrinolaringología, Clínica General del Norte, Barranquilla, Colombia.

[2] Otorrinolaringología, Universidad de Cartagena, Cartagena, Colombia.

[3] Médico general, Universidad del Norte, Barranquilla, Colombia.

Resumen

ANTECEDENTES: Los schwannomas son tumores benignos poco frecuentes en la región de la cabeza y el cuello, y su localización en el canal vidiano es extremadamente rara. Se manifiestan con síntomas inespecíficos o relacionados con la compresión nerviosa, lo que dificulta su diagnóstico temprano.

CASO CLÍNICO: Paciente femenina de 54 años con epistaxis intermitente, cefalea intensa y obstrucción nasal progresiva, en quien los estudios de imagen evidenciaron una lesión expansiva en la fosa nasal derecha con erosión del canal del nervio vidiano. Tras una resección endoscópica completa, se confirmó el diagnóstico histopatológico de schwannoma.

CONCLUSIONES: Debido a su baja incidencia, el conocimiento de los schwannomas extracraneales del nervio vidiano es limitado. El proceso diagnóstico se basa en la tomografía axial computada y la resonancia magnética, con lesiones con efecto de tumoración, compresivos, no invasivos, en donde la búsqueda de su área de erosión en torno al canal permitirá sospechar su diagnóstico y planificar su procedimiento quirúrgico.

PALABRAS CLAVE: Schwannoma; nervio vidiano; fosa nasal derecha; tomografía computada.

Abstract

BACKGROUND: Schwannomas are rare benign tumors in the head and neck region, and their occurrence in the vidian canal is extremely uncommon. They typically present with nonspecific symptoms or signs related to nerve compression, making early diagnosis challenging.

CLINICAL CASE: A 54-year-old female patient with intermittent epistaxis, severe headache, and progressive nasal obstruction. Imaging studies revealed an expansive lesion in the right nasal cavity with erosion of the vidian canal. After complete endoscopic resection, the histopathological diagnosis confirmed a schwannoma.

CONCLUSIONS: Due to their low incidence, knowledge of extracranial schwannomas of the vidian nerve is limited. The diagnostic process relies on computed tomography

Correspondencia

María Paula David Armenta
davidarmentamariapaula@gmail.com

ORCID

https://orcid.org/0009-0009-6172-0451
https://orcid.org/0000-0002-2423-8641
https://orcid.org/0009-0008-1165-1067

Recibido: 2 de junio 2025

Aceptado: 28 de julio 2025

Este artículo debe citarse como: Velazco-Hernández RA, González-Orozco A, David-Armenta MP. Schwannoma extracraneal del nervio vidiano: un caso inusual. An Orl Mex 2025; 70 (4): 305-311.

PARA DESCARGA

https://doi.org/10.24245/aorl.v70i4.10555

https://otorrino.org.mx
https://nietoeditores.com.mx

and magnetic resonance imaging. These lesions present with a tumor-like, compressive, non-invasive effect, and the search for an area of erosion around the canal will allow for a suspected diagnosis and the planning of the surgical procedure.

KEYWORDS: Schwannoma; Vidian nerve; Right nasal cavity; Computed tomography.

ANTECEDENTES

Los schwannomas son tumores benignos poco comunes en la región de la cabeza y el cuello. Surgen de las células de Schwann o la vaina nerviosa de las células gliales primarias del sistema nervioso periférico de nervios mielinizados.[1,2,3] Se caracterizan por su crecimiento lento y progresivo; las lesiones son bien circunscritas, encapsuladas, con escasa tendencia a la degeneración maligna.[4] Estas lesiones pueden surgir de cualquier nervio periférico, incluidos los pares craneales, excepto los primeros dos que carecen de células de Schwann.[3,5]

Los schwannomas intracraneales son relativamente comunes y representan, aproximadamente, el 8% de todos los tumores del sistema nervioso central; el ángulo pontocerebeloso es su localización más común.[2,3,6,7] En esta región, el schwannoma vestibular, derivado del octavo par craneal, es el más representativo; constituye, incluso, el 51% de los casos.[1,2,6] Le siguen los schwannomas del nervio trigémino, que representan el 8% de estos tumores intracraneales.[2,3,6] En general, los schwannomas en la cabeza y el cuello son frecuentes, comprenden entre el 25 y el 45% de los casos descritos.[2,3,5]

En contraste, los schwannomas en la cavidad nasal y los senos paranasales son extremadamente raros, sobre todo los que surgen del nervio vidiano.[1,8] Cuando estos tumores afectan la cavidad nasal, suelen ser en los compartimientos naso-etmoidales y, con menos frecuencia, en el seno maxilar, esfenoidal y frontal.[8]

El nervio vidiano, junto con la arteria vidiana, recorre por el canal vidiano, localizado en el piso del seno esfenoidal, lateral al canal pterigopalatino, y se extiende desde la fosa pterigopalatina hasta el agujero rasgado anterior.[1,6] El canal vidiano forma parte de la base del cráneo, tiene aproximadamente 10 mm de longitud y se localiza a 5 mm del agujero esfenopalatino.[5] En términos anatómicos, el nervio vidiano se forma por la confluencia del nervio petroso superficial mayor (fibras parasimpáticas) y del nervio petroso profundo (fibras simpáticas). Las fibras parasimpáticas hacen sinapsis en el ganglio pterigopalatino, para, finalmente, inervar la glándula lagrimal y la mucosa nasopalatina.[1,6,9]

Los schwannomas del canal vidiano muestran una clínica variable según la localización y tamaño.[2] El diagnóstico de estos tumores puede ser incidental o dificultado por la distorsión anatómica secundaria a su crecimiento.[6] Los síntomas pueden ser secundarios a la compresión tumoral, generando cefalea y dolor, o por daño directo del nervio vidiano, que se manifiesta con resequedad nasal, disminución de lagrimeo, ojo seco y queratoconjuntivitis seca.[1,6] Los primeros casos se reportaron, aproximadamente, hace 20 años.[2,4]

Hasta la fecha, la bibliografía mundial reporta alrededor de 12 casos confirmados histopatológicamente de schwannoma sugerentes del canal vidiano.[1,6,9,10] Otros diagnósticos diferenciales de lesiones con origen en el canal vidiano incluyen hemangiomas, neurofibromas y quistes dermoides.[5] En la gran mayoría de los casos reportados los pacientes iniciaron con cefalea, uno con alteraciones visuales y uno con síntomas auditivos, tres casos con síntomas directamente relacionados con disfunción del nervio vidiano, uno con resequedad en el paladar y dos con ojo seco; uno de estos últimos es el más grande reportado en la bibliografía (44 mm).[3,6,9]

Se comunica un caso de schwannoma del nervio vidiano; destaca su manifestación clínica inusual (epistaxis) y por ser el de mayor tamaño tumoral reportado en la bibliografía.

CASO CLÍNICO

Paciente femenina de 54 años, con antecedente de migraña y anosmia pos-COVID, que acudió a urgencias por padecer un cuadro clínico de ocho días de evolución, caracterizado por epistaxis intermitente por la fosa nasal derecha de aspecto rojo rutilante, en moderada cantidad, asociada con cefalea intensa de predominio en el hemicráneo derecho, obstrucción nasal progresiva con rinorrea mucoide y ocasionalmente purulenta, dolor y parestesias faciales. Los estudios tomográficos evidenciaron una lesión expansiva sólida en la fosa nasal derecha con remodelamiento de las paredes óseas y daño de múltiples senos paranasales, con aparente erosión del canal vidiano. **Figura 1**

La resonancia magnética corroboró una imagen multilobulada y sólida, hiperintensa en T2 e hipointensa en T1, con realce moderado al contraste. El estudio endoscópico extendido endonasal reveló una lesión tumoral de consistencia indurada en su superficie externa, que ocupaba completamente la corredera nasal derecha, desplazaba lateralmente el cornete medio y medialmente el tabique nasal sin signos de infiltración tumoral. Se identificó su inserción en torno al rostro esfenoidal y la emergencia del nervio vidiano.

La intervención quirúrgica se llevó a cabo sin complicaciones (**Figura 2**) y se logró la resección completa de la lesión tumoral. El estudio de patología reportó una lesión mesenquimal formada por células fusocelulares sin atipia, con patrones celulares mixtos en disposición de Antoni A y B, que confirmó el resultado de una lesión benigna mesenquimal de origen neural tipo schwannoma por estudios de inmunohistoquímica (positividad para S100, SOX10 y vimentina). En sus controles posoperatorios la paciente manifestó síntomas secuelares por afección del nervio vidiano con dolor en la hemicara derecha, ojo seco derecho e hipoestesia palatina que requirió tratamiento médico con el que se logró el control de los síntomas. El control tomográfico a los cuatro meses no mostró recurrencia tumoral. **Figura 3**

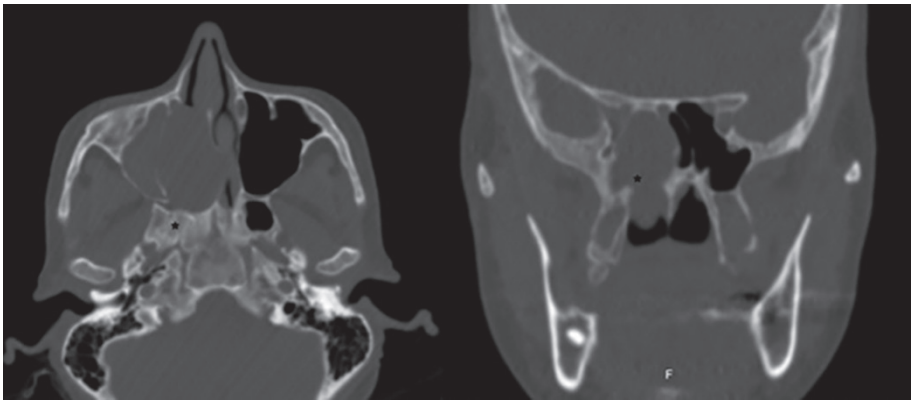

Figura 1

Tomografía computada, corte axial y coronal: lesión expansiva sólida en la fosa nasal derecha de 30 x 38 x 48 mm, densidad de 26 UH, con remodelamiento óseo de la pared medial del seno maxilar derecho y la lámina perpendicular del etmoides, daño de las celdillas etmoidales anteriores y posteriores, seno maxilar, esfenoidal y frontal derecho y obstrucción del complejo osteomeatal, sin signos de destrucción ósea o infiltración orbitocraneal. Corte axial (*) canal vidiano derecho sin evidencia de expansión intracanal. Corte coronal (*) erosión de canal y del esfenoidal en su emergencia a fosa nasal.

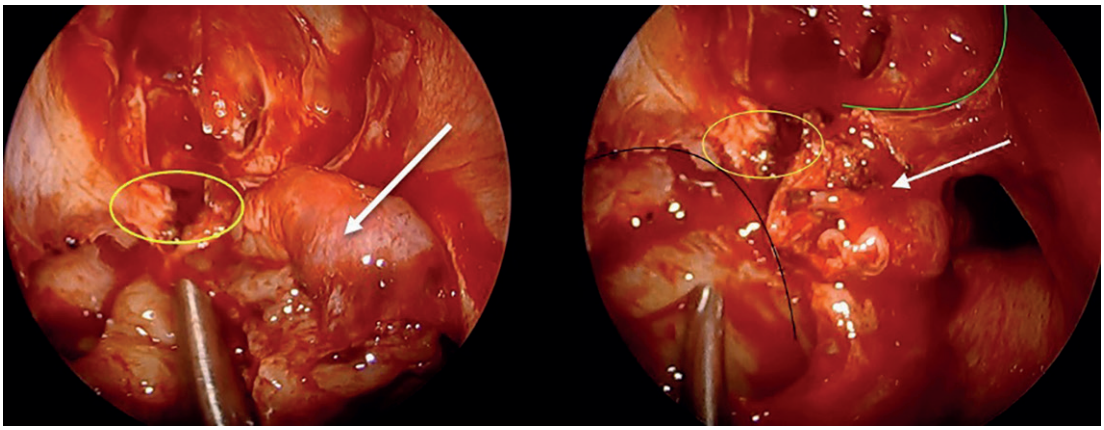

Figura 2

Imagen endoscópica intraquirúrgica de la fosa nasal derecha. Se observa el sitio de inserción de la lesión tumoral (círculo amarillo) en torno a la emergencia del nervio vidiano. Resto del tumor luego de la reducción de volumen (flecha blanca), piso del seno esfenoidal (línea verde), referencia de la pared posterior del seno maxilar (línea negra).

Figura 3

Tomografía computada, corte axial: cambios posoperatorios de antrostomía extendida en la fosa nasal derecha, sin evidencia de residuo o recidiva tumoral y sin lesión en torno al canal vidiano.

DISCUSIÓN

Los schwannomas del nervio vidiano son tumores excepcionalmente raros. Su diagnóstico suele ser incidental o secundario a síntomas inespecíficos según la localización y el tamaño.[3] Los síntomas clásicos esperados según el daño neurológico son resequedad nasal, disminución de lagrimeo, ojo seco y queratoconjuntivitis seca.[1,6] Sin embargo, los pocos casos comunicados manifiestaron síntomas secundarios a efectos de compresión tumoral o inespecíficos como cefalea.[1,3,6]

En la tomografía axial computada se observan como tumoraciones con densidad de tejidos blandos, en comparación con la resonancia magnética que demuestra hipointensidad en T1

 https://doi.org/10.24245/aorl.v70i4.10555

e hiperintensidad en T2, con variable grado de realce al contraste.[5] Los tumores de pequeño tamaño pueden mostrar una apariencia sólida y homogénea, mientras que los tumores de gran tamaño pueden tener un aspecto quístico o hemorrágico en su interior como parte de la manifestación heterogénea.[8] En términos histológicos, los schwannomas pueden mostrar áreas celulares distintas conocidas como las áreas Antoni. En estos tumores, las áreas Antoni A se caracterizan por células densamente aglomeradas y corpúsculos de Veroca, mientras que las áreas Antoni B contienen células irregulares y dispersas. La inmunohistoquímica para la proteína S-100 sirve como un marcador positivo fuerte para schwannoma.[5,8]

El tratamiento es quirúrgico, según el tamaño tumoral y la experiencia quirúrgica. Históricamente las medidas invasivas se han utilizado para acceder a la base del cráneo; sin embargo, en los últimos años el acceso endoscópico endonasal ha permitido cirugías menos invasivas y logrado resecciones completas.[5,7] Aún persiste un 13% de pacientes en quienes no se logra la resección completa tumoral, y deben darse tratamientos complementarios como la radioterapia.[5]

El primer caso reportado es el de Cheong y colaboradores en 2006, quienes comunicaron el caso de una paciente de 13 años con schwannomas bilaterales del canal vidiano de 12 x 10 mm, que causaba cefalea, parálisis facial izquierda (probablemente no relacionada) e hipoestesia en el lado izquierdo de la cara.[2] Fue intervenida quirúrgicamente por vía transnasal transeptal transesfenoidal sin complicaciones con resultados exitosos.

Honda y colaboradores reportaron el segundo caso en la bibliografía que cursaba con hipoacusia y otitis media izquierda. La tomografía axial computada evidenció expansión del canal pterigoideo.[4] Se practicó la resección completa con acceso abierto del seno maxilar, que confirmó el schwannoma del vidiano con daño al ápex petroso, sin recurrencia posterior.

Hackman y colaboradores comunicaron dos casos: un paciente con una lesión pequeña de 1.0 x 1.4 cm, cuyo padecimiento inició con migraña que no requirió tratamiento. El segundo paciente inició con hipoestesia en el labio superior y resequedad palatal con imagen expansiva en el canal vidiano de 0.6 cm.[7] Recibió tratamiento quirúrgico y es el primer reporte de tratamiento endoscópico sin recurrencias.

Wu y colaboradores comunicaron el segundo caso operado endoscópicamente, diagnosticado secundario a episodios de dolor ocular y mareos, con hallazgos de paresia del tercer par craneal y fístula de líquido cefalorraquídeo esfenoidal.[8] Se le practicó cirugía endoscópica endonasal sin complicaciones y corrección del defecto de la base del cráneo, sin recurrencia en el posoperatorio.

En 2014, Hong y su grupo describieron un caso en Corea, tratado exitosamente mediante resección endoscópica.[11] Un año después Yamasaki y su grupo comunicaron el caso de una paciente con antecedente de esclerosis múltiple en la que se diagnosticó un schwannoma del vidiano de 19 x 13 x 10 mm durante un episodio activo de la enfermedad.[1] La paciente recibió radioterapia fraccionada con buenos resultados.

Fortes y colaboradores describieron el caso de un adulto con hipoestesia hemifacial izquierda (V2 y V3) secundaria a compresión tumoral.[6] Los estudios de imagen mostraron una tumoración quística con realce heterogéneo y extensión intra y extracraneal con origen en el nervio vidiano. Se le practicó cirugía endonasal endoscópica vía transpterigoidea que confirmó la

resección completa con alivio de los síntomas. Tanaka y colaboradores describieron el caso de una paciente con un tumor de 44 mm con antecedente de ojo seco derecho, sin otro síntoma, en quien el diagnóstico se confirmó con la prueba de Schirmer positiva.[9] Este diagnóstico fue incidental posterior a un traumatismo craneoencefálico; se practicó resección quirúrgica mediante maxilectomía medial modificada sin complicaciones ni recurrencia.

Bang y colaboradores reportaron otro caso con afectación lagrimal izquierda, de manera incidental, con un tumor de origen del canal vidiano con extensión al seno esfenoidal izquierdo y erosión ósea, y realce al contraste en la resonancia imágenes de T1.[5] Lograron realizar la resección endoscópica completa sin recurrencia posterior.

Por último, Masroor y su grupo comunicaron un caso con diplopía, parálisis del tercer par craneal y déficit visual secundarios a una tumoración intranasal fibrosa de 4 x 3 x 2 cm aproximadamente en el esfenoides derecho que generaba compresión en el ápex orbitario y erosión de la porción cavernosa de la carótida interna.[3] En resonancia la tumoración mostró hipointensidad en T1 e hiperintensidad en T2, con la tomografía axial computada que evidenció erosión ósea subyacente. Al paciente se le practicó resección quirúrgica endoscópica y descompresión del ápex orbitario; el reporte de patología confirmó el diagnóstico de schwannoma con márgenes microscópicamente positivos, sin recurrencias dos años después.

CONCLUSIONES

Debido a su baja incidencia, el conocimiento de los schwannomas extracraneales del nervio vidiano es limitado. Su diagnóstico oportuno es complejo por la inespecificidad de los síntomas y sus manifestaciones tardías. La manifestación clínica puede variar desde síntomas de disfunción del nervio vidiano, como ojo seco y resequedad nasal, hasta manifestaciones inusuales, como epistaxis, cefalea intensa y obstrucción nasal, como en la paciente del caso. El proceso diagnóstico se basa en la tomografía axial computada y la resonancia magnética, con lesiones con efecto de tumoración, compresivos, no invasivos, en donde la búsqueda de su área de erosión en torno al canal permitirá sospechar su diagnóstico y planificar su procedimiento quirúrgico. El acceso endoscópico endonasal es el de elección por ser mínimamente invasivo y ofrece resecciones amplias con resultados satisfactorios. La comunicación de este caso aporta una nueva perspectiva de la variabilidad clínica de los schwannomas del nervio vidiano, resaltando la importancia de la búsqueda de la expansión intracanal por el tumor, característica reportada con más frecuencia o, como en la paciente del caso, la simple erosión en torno a su emergencia. La escasa bibliografía disponible subraya la necesidad de continuar documentando estos casos para ampliar el conocimiento y optimizar el tratamiento de esta enfermedad poco frecuente.

REFERENCIAS

1. Yamasaki A, Sedaghat AR, Lin GC, et al. Rare finding of schwannoma of the vidian canal: A case report. J Neurol Surg Rep 2015; 76 (1): e48-e51. https://doi.org.10.1055/s-0034-1544112
2. Cheong JH, Kim JM, Bak KH, et al. Bilateral vidian nerve schwannomas associated with facial palsy - Case report and review of the literature. J Neurosurg 2006; 104 (5): 835-839. https://doi.org.10.3171/jns.2006.104.5.835
3. Masroor FA, Gilde J, Liang J. Vidian nerve schwannoma: A rare skull-base neoplasm presenting with ocular manifestations: A case report and literature review. Perm J 2018; 22: 18-021. https://doi.org.10.7812/TPP/18-021
4. Honda K, Asato R, Tanaka S, et al. Vidian nerve schwannoma with middle cranial fossa extension resected via a maxillary swing approach. Head Neck 2008; 30 (10): 1389-1393. https://doi.org.10.1002/hed.20793
5. Bang JH, Jin SH, Kim SJ, Lee KH. Vidian nerve schwannoma extending into the foramen rotundum in a female patient: A case report. J Rhinol 2024; 31 (3): 184-188. https://doi.org.10.18787/jr.2024.00028

6. Fortes B, Beer-Furlan A, Balsalobre L, et al. Endoscopic endonasal access for the treatment of Vidian nerve schwannoma: a case report. Braz J Otorhinolaryngol 2019; 85 (5): 670-672. https://doi.org.10.1016/j.bjorl.2016.04.015
7. Hackman T, Rickert CG, Getz AE, Uppaluri R. Endoscopic surgical management of vidian nerve schwannoma. Laryngoscope 2011; 121 (2): 241-244. https://doi.org.10.1002/lary.21285
8. Wu SW, Chen WL, Chen WL, Chen MK. Transnasal endoscopic resection of vidian nerve schwannoma accompanied by sphenoid mucopyocele and oculomotor palsy: a case report. B-ENT 2012; 8 (3): 207-211.
9. Tanaka C, Kikuchi M, Matsunaga M, et al. Endoscopic endonasal surgery of a large vidian nerve schwannoma with preparation for avoiding major vascular injury. Cureus 2021; 13 (3): e14230. https://doi.org.10.7759/cureus.14230
10. Peña Pino I, Orenday-Barraza JM, Caicedo-Granados E, Venteicher AS. Endoscopic endonasal transpterygoid approach for resection of vidian nerve schwannoma: 2-dimensional operative video. Oper Neurosurg (Hagerstown) 2024; 27 (6): 790-791. https://doi.org.10.1227/ons.0000000000001335
11. Hong HP, Yoon SW, Park MJ, Jung SC. A case of vidian nerve schwannoma: resection by endoscopic sinus surgery. Korean J Otorhinolaryngol-Head Neck Surg 2014; 57: 50-53.

Divertículo de Zenker
Zenker's diverticulum.

Adelaido López Chavira,[1] Natalia Martín del Campo Hernández,[3] Dayanara Dib Saad,[3] Julio López Montoy,[2] José Pablo Busto Ruano[4]

[1] Médico cirujano. Jefe del servicio de Otorrinolaringología y Cirugía de Cabeza y Cuello.

[2] Médico cirujano. Adscrito al servicio de Otorrinolaringología y Cirugía de Cabeza y Cuello.

Corporativo Hospital Satélite, Estado de México.

[3] Estudiante de pregrado, Licenciatura en Médico Cirujano, Universidad Anáhuac México Sur, Ciudad de México.

[4] Médico cirujano. Adscrito al servicio de Otorrinolaringología y Cirugía de Cabeza y Cuello, Hospital Ángeles Lomas, Ciudad de México.

Resumen

ANTECEDENTES: El divertículo de Zenker, o divertículo hipofaríngeo, es una protrusión de la mucosa faríngea a través del triángulo de Killian, que suele originarse como consecuencia del aumento de la presión hipofaríngea, acompañado de la falla en relajación del esfínter esofágico superior. Tiene una incidencia baja en todo el mundo y es más frecuente en pacientes del sexo masculino. Los signos y síntomas son muy sugerentes de la enfermedad, pero, para el diagnóstico, es importante complementar con exploración física y estudios de gabinete.

CASO CLÍNICO: Paciente femenina de 84 años, con signos y síntomas sugerentes de divertículo de Zenker. El diagnóstico se estableció por panendoscopia, tomografía computada y faringograma. Se le practicó, de manera exitosa, resección de un divertículo hipofaríngeo por vía cervical izquierda con panendoscopia transoperatoria.

CONCLUSIONES: El divertículo de Zenker es poco frecuente, pero suele requerir tratamiento quirúrgico. Aun con avances tecnológicos, sigue habiendo gran controversia en cuanto a si el acceso endoscópico es mejor que el abierto. Debe individualizarse cada caso, así como elaborar más estudios que ayuden a establecer guías de tratamiento precisas.

PALABRAS CLAVE: Divertículo de Zenker; divertículo hipofaríngeo; disfagia; tomografía computada.

Abstract

BACKGROUND: Zenker's diverticulum, or hypopharyngeal diverticulum, is a pharyngeal mucous protrusion through Killian's triangle, that is usually a result from an increase in hypopharyngeal pressure, added to the superior esophageal sphincter's failure to relax. It has a low incidence and is more common in male patients. Signs and symptoms are vastly suggestive of this condition; nonetheless, for a diagnosis to be made, it's essential to complement with a physical exam and imaging studies.

CLINICAL CASE: An 84-year-old female patient presented with suggestive signs and symptoms of Zenker's diverticulum. The diagnosis was made by panendoscopy, computed tomography and pharyngogram. Patient was successfully treated with left cervical approach hypopharyngeal diverticulectomy and intraoperative panendoscopy.

Correspondencia

José Pablo Busto Ruano
josepablobusto@gmail.com

Recibido: 16 de enero 2025

Aceptado: 17 de junio 2025

Este artículo debe citarse como: López-Chavira A, Martín del Campo-Hernández N, Dib-Saad D, López-Montoy J, Busto-Ruano JP. Divertículo de Zenker. An Orl Mex 2025; 70 (4): 312-320.

PARA DESCARGA

https://doi.org/10.24245/aorl.v70i4.10300

https://otorrino.org.mx
https://nietoeditores.com.mx

CONCLUSIONS: Zenker's diverticulum is a rare disease that usually requires surgical treatment. Despite technological advancements, controversy persists regarding whether an endoscopic approach is superior to open surgery. Each case should be individualized, and further studies are necessary to establish precise treatment guidelines.

KEYWORDS: Zenker's diverticulum; Hypopharyngeal diverticulum; Dysphagia; Tomography.

ANTECEDENTES

El divertículo de Zenker, también denominado divertículo cricofaríngeo o hipofaríngeo, lo describió Abraham Ludlow en 1764, pero fue el alemán Albert Zenker quien, en 1877, describió detalladamente la enfermedad. Consiste en una protrusión de la mucosa faríngea a través de una zona muscular débil, conocida como el triángulo de Killian, que se forma entre dos músculos: el constrictor inferior de la faringe y el cricofaríngeo.[1-4]

Aunque hay diversas teorías que explican la posible causa del divertículo de Zenker, la más aceptada es que suele originarse como consecuencia del aumento de la presión hipofaríngea, sumado a una falla en la relajación del esfínter esofágico superior. El divertículo resultante solo incluye la mucosa y la submucosa, no la capa muscular; por ello, también se le conoce como un divertículo falso.[5,6]

Esta es una enfermedad poco frecuente, con incidencia aproximada del 0.04% en la población mexicana. Sin embargo, representa más del 60% de todos los divertículos esofágicos. Es más frecuente en pacientes del sexo masculino (en una proporción 5:1), durante la sexta o séptima década de la vida.[3]

Cuadro clínico

El cuadro clínico suele ser sugerente de la enfermedad. El síntoma más común es la disfagia, suele estar acompañada de halitosis, regurgitación de alimentos, tos y pérdida de peso sin explicación, entre otros. A la exploración física puede hallarse una tumoración palpable en el cuello o borborigmos cervicales, que son casi patognomónicos, pero no muy comunes de encontrar. De igual manera, puede encontrarse el signo de Quinn, que indica regurgitación de alimentos debido a la compresión extrínseca del divertículo.[3,4,6,7]

Para su estudio, los divertículos de Zenker pueden categorizarse por tamaño y morfología. Una de las clasificaciones más usadas es la de Brombart, que expone cuatro etapas en las que pueden encontrarse los divertículos.[8] **Cuadro 1**

Diagnóstico

Requiere una historia clínica detallada y evaluación otoneurológica adecuada para determinar la causa de la disfagia, que es el síntoma más común. Los signos y los síntomas ayudarán a excluir diagnósticos alternativos.[9]

Cuadro 1. Clasificación de Brombart

Etapa	Definición
I	Eje longitudinal de 2-3 mm, divertículo en forma de espina de rosa
II	Eje longitudinal de 7-8 mm, divertículo en forma de palo
III	Eje orientado en sentido caudal de más de 1 cm de longitud
IV	Compresión del esófago

El método de imagen para el diagnóstico deberá evaluar el tamaño del cuello del saco, localización y características del revestimiento mucoso. La videofluoroscopia con bario con método de contraste permite observar la protrusión en la parte posterior de la unión faringoesofágica. Debe hacerse una evaluación funcional que valore el cúmulo del medio de contraste, regurgitación y aspiración de éste. Debe incluirse el esófago, el estómago y el duodeno para descartar otras enfermedades. La endoscopia del tubo digestivo superior no es necesaria para el diagnóstico, pero es útil para detectar la anormalidad o para la evaluación quirúrgica. Principalmente está indicada cuando los resultados afectarán el tratamiento del paciente y para la vigilancia de lesiones benignas y premalignas.[10-14]

Para observar un divertículo, puede recurrirse al signo endoscópico mediante nasofibroscopia o con un endoscopio de 70 o 90°. Este procedimiento permite identificar una regurgitación evidente de contenido líquido desde el divertículo hacia los senos piriformes al realizar una maniobra de Valsalva. Aunque este signo no se ha descrito en la bibliografía, podría considerarse una variante "visual" del signo de Quinn, debido a su alta utilidad para visualizar el defecto de manera efectiva.

La estadificación del divertículo de Zenker puede hacerse mediante uno de los tres sistemas que existen: Lahey, Morton y Van Overbeek, que estadifican en tres etapas que toman en cuenta criterios como el tamaño del saco y la alineación entre la hipofaringe y el esófago.[15]

Aunque es raro que se hagan estudios de patología, suelen encontrarse ciertos cambios histológicos en el tejido que compone al divertículo. El más común es que el músculo cricofaríngeo muestra cierta degradación o necrosis de sus fibras, que son reemplazadas por tejido fibroadiposo.[5,16]

En el diagnóstico diferencial es importante incluircarcinoma, acalasia, esofagitis, enfermedad por reflujo gastroesofágico, esófago de Barrett y ulceraciones.[3,17]

Tratamiento

El tratamiento del divertículo de Zenker solo está indicado en pacientes sintomáticos. Existen principalmente dos opciones terapéuticas quirúrgicas: miotomía del esfínter esofágico superior y diverticulectomía o diverticulopexia, o un acceso endoscópico transoral.[4,18]

Durante los últimos años, el acceso endoscópico ha ganado gran popularidad porque es una técnica con bajo índice de complicaciones, además de que es menor el tiempo intraoperatorio y permite tener una recuperación más rápida. Sin embargo, un metanálisis efectuado por Bhatt y su grupo demostró que hay menor riesgo de recurrencia de síntomas con el acceso abierto en comparación con el endoscópico, ayudado por láser o engrapadora.[10,17,18]

Rutler y colaboradores definen que la cirugía abierta tiene una tasa de éxito del 97%, mientras que, en la cirugía endoscópica, la flexible tiene una tasa de éxito del 90% y la rígida del 79%.[17]

CASO CLÍNICO

Paciente femenina de 84 años, sin antecedentes médicos de importancia. Su padecimiento inició 10 años previos, con disfagia alta a sólidos y sensación de cuerpo extraño faringoesofágica o globo faríngeo. Diez meses antes refirió sensaciones de ahogamiento con alimento y espasmos, aumento de secreciones faríngeas, regurgitación de alimentos, disgeusia, carraspeo y tos matutina. A la exploración física se encontraron ruidos hidroaéreos con desplazamiento

 https://doi.org/10.24245/aorl.v70i4.10300

lateral de la laringe (signo de Boyce) y el signo de abultamiento (20 x 20 mm), depresible, hipofaríngeo. La panendoscopia reveló un divertículo hipofaríngeo de 4 cm con alimento retenido y, al pujar, cuello sin cambios (**Figura 1**). Este estudio fue precedido por un evento de casi ahogamiento. Se estableció el diagnóstico de divertículo de 4 cm retro-paraesofágico izquierdo.

Posteriormente la tomografía computada de cuello mostró datos clínicos sugerentes de divertículo de Zenker (**Figura 2**), al igual que el faringograma (**Figura 3**) y una laringoscopia.[19] Se practicó la resección del divertículo esofágico por vía cervical izquierda con panendoscopia transoperatoria.

Técnica quirúrgica

En decúbito supino, orointubada, con monitoreo del nervio laríngeo y anestesia general, balanceada. Se hace una incisión transversal en un pliegue cervical a la altura del cartílago cricoides del lado izquierdo de aproximadamente 10 cm. Se levantan colgajos suplatismales superiores e inferiores, se diseca la fascia del esternocleidomastoideo y se localiza el lóbulo tiroideo izquierdo. Se localiza y liga la vena tiroidea media y se medializa el lóbulo. Se localiza el nervio laríngeo recurrente sin afectarlo. Se diseca el esófago cervical y el músculo cricofaríngeo; superiormente se encuentra la bolsa del divertículo de Zenker. **Figura 4**

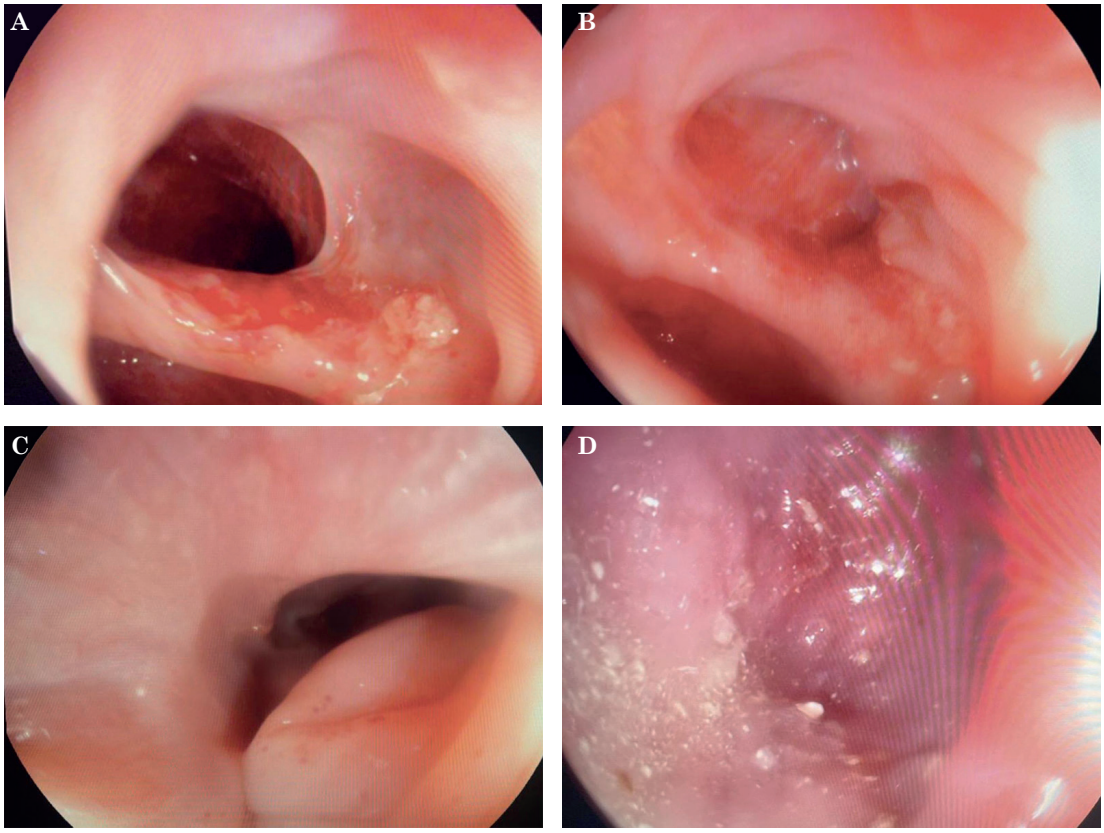

Figura 1

Panendoscopia. **A.** Vista superior. **B.** Vista superior con deglución. **C.** Vista del divertículo a la presión digital desde la parte exterior del cuello. **D.** Divertículo con contenido de restos alimenticios.

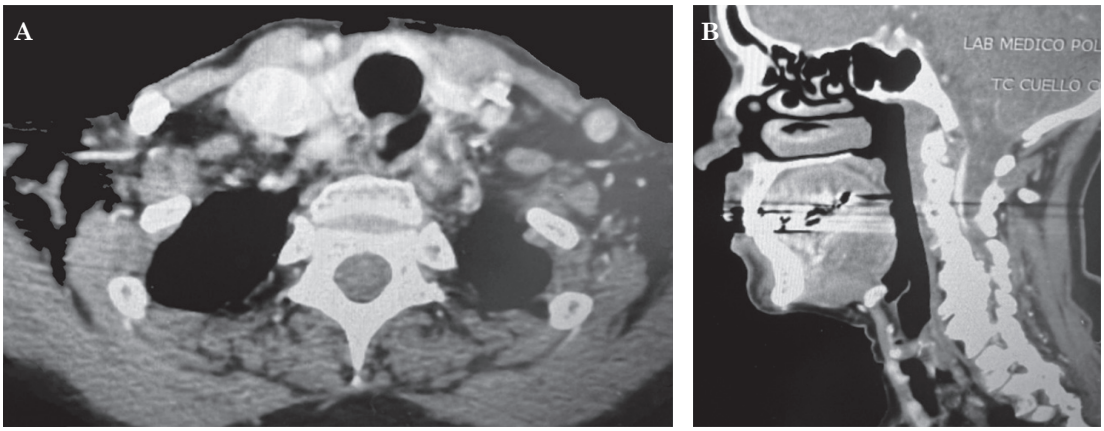

Figura 2

Tomografía computada en corte axial **(A)** y sagital **(B)**.

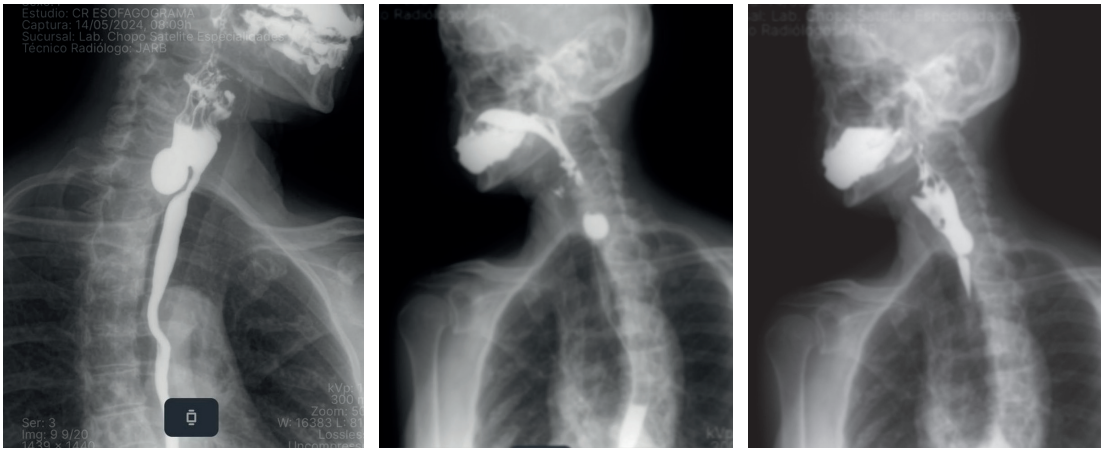

Figura 3

Faringograma con trago de bario que muestra el divertículo de Zenker.

Se practicó una endoscopia y, posteriormente, una miotomía del cricofaríngeo mediante transiluminación cervical y visión directa endoscópica transesofágica. Se invaginó el divertículo mediante sutura en jareta con PDS 3-0 (**Figura 5**). Se corroboró la adecuada invaginación transcervical y transesofágica. La prueba neumática no evidenció fístula. Se efectuó control hemostático y se colocó tisucol, surgicel y penrose. Se suturó con Vicryl 3-0 y monocryl plástico 4-0. Se colocó vendaje cervical y se dio por terminado el procedimiento. Hallazgos: divertículo de Zenker y estenosis del cricofaríngeo.

Técnica quirúrgica de panendoscopia transoperatoria: con anestesia general, balanceada, se pasa el gastroscopio por vía oral, identificando la laringe y el tubo orotraqueal. Se pasa el endoscopio por el seno piriforme derecho, identificando el divertículo de Zenker. Con el endoscopio se inyectó agua estéril, haciendo lavado y aspirado de los detritos, dejando limpia la mucosa. A continuación, se pasó al esófago dirigiendo el cirujano la punta del endoscopio. El cirujano hizo la disección quirúrgica por el cuello hasta librar la bolsa del divertículo, realizando una careta y la invaginación a la luz del esófago; todo lo anterior se efectuó bajo visión del endoscopio y, al mismo tiempo, se verificó la permeabilidad del esófago. A continuación,

 https://doi.org/10.24245/aorl.v70i4.10300

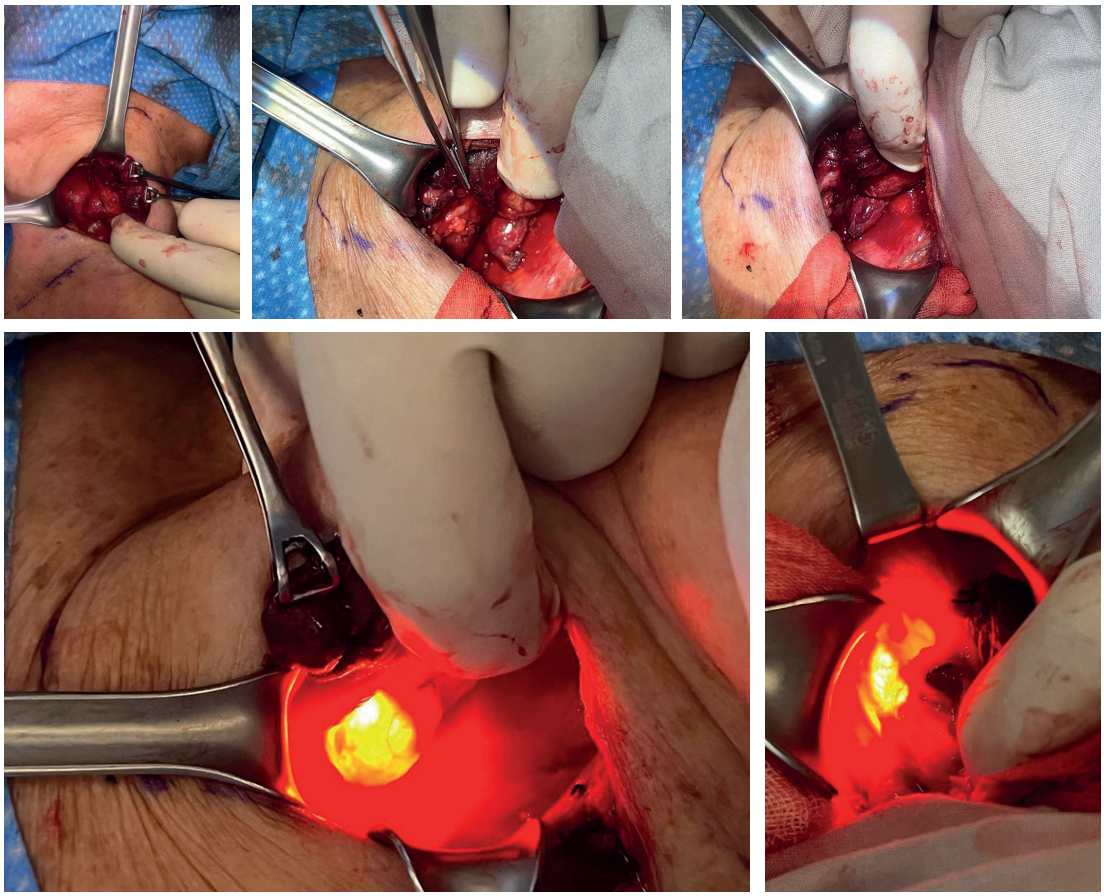

Figura 4

Disección para visualizar el divertículo de Zenker.

la técnica de la llanta ponchada resultó negativa. Por último, se avanzó el gastroscopio al estómago, aspirando el aire y se dio por terminado el procedimiento.

DISCUSIÓN

El divertículo de Zenker es poco frecuente. El tratamiento quirúrgico está indicado para erradicar los síntomas causados por la formación del divertículo de Zenker. Lo anterior es independiente al tamaño y tiene el objetivo de eliminar la posibilidad de alguna complicación potencialmente letal, como la neumonía por aspiración o un absceso pulmonar.[20,21]

Con el paso de los años se han implementado distintas técnicas quirúrgicas, con las que se ha logrado reducir la mortalidad y complicaciones asociadas con los procedimientos quirúrgicos. En 1885 se llevó a cabo la primera diverticulectomía abierta con acceso transcervical, convirtiéndose así en el acceso de primera elección. Posteriormente empezó a recurrirse al acceso endoscópico, que, al inicio, tuvo un alto porcentaje de complicaciones y mortalidad. Entre los decenios de 1960 y 1990, el acceso endoscópico se optimizó mediante el aumento de flexibilidad del endoscopio e implementación de grapas.[22]

El acceso endoscópico ofrece algunas ventajas sobre el abierto: dolor posoperatorio mínimo, incisiones muy pequeñas, hospitalización más corta y reinicio más rápido de la ingesta oral.

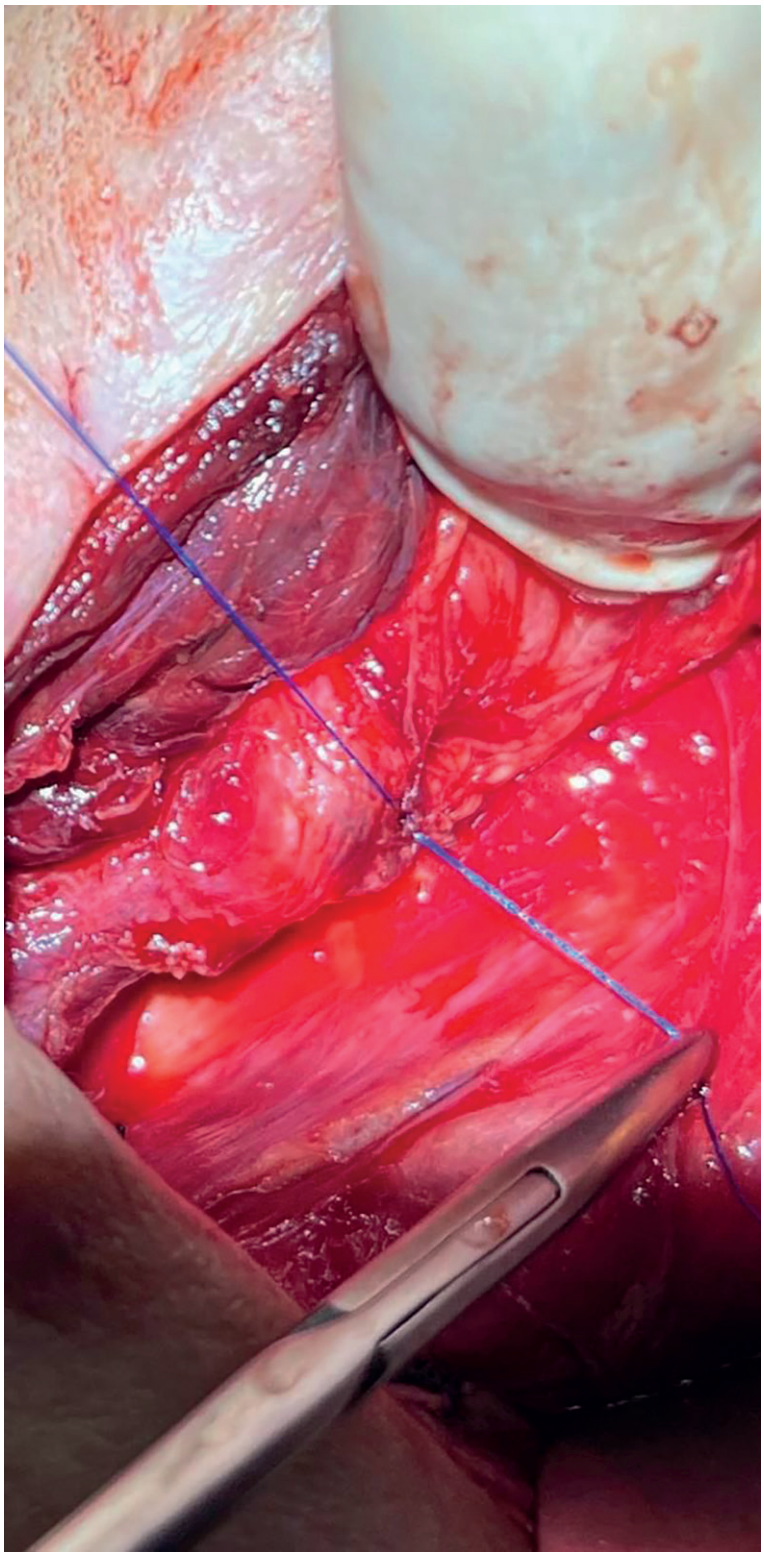

Figura 5

Divertículo de Zenker invaginado.

 https://doi.org/10.24245/aorl.v70i4.10300

Independientemente del acceso que decida realizarse, hay ciertas complicaciones que pueden ocurrir; por ejemplo: mediastinitis, fuga o perforación, lesión al nervio laríngeo recurrente e infección cervical. Incluso, se ha reportado la necesidad de una reintervención en el 14% de los pacientes que recibieron tratamiento endoscópico por reinicio sintomático de la disfagia.[21,23]

El éxito que se reporta con la técnica endoscópica varía entre un 84 y un 100%, con frecuencia de complicaciones de un 5%. Aunque es un porcentaje bajo, es necesario tomar las precauciones necesarias para que no ocurran. Asimismo, las complicaciones más frecuentes reportadas son la mediastinitis por perforación y hemorragia persistente.[24]

Aunque se considera que es un procedimiento fácil, debe extirparse el septo diverticular sin producir perforación esofágica por exceso de disección, mediastinitis o lesión de estructuras adyacentes, como el nervio laríngeo recurrente. Entre las técnicas que se han desarrollado para reducir estos problemas son: *needle-knife* o *hook-knife*, grapadora Endogía Autosuture, láser, la coagulación con argón plasma y la técnica de sellado-sección utilizando el Ligasure. Esta última provee excelentes resultados porque permite entrar a lugares pequeños, como el esófago, la coagulación y el corte simultáneo de vasos de, incluso, 7 mm, control de sangrado y maniobras como la no resección total del septo.[25]

CONCLUSIONES

El divertículo de Zenker es una enfermedad poco frecuente. El tratamiento quirúrgico se recomienda para suprimir los síntomas asociados. Aun con el aumento en la popularidad del acceso endoscópico en los últimos años, sigue habiendo gran controversia en cuanto a si es o no mejor que el acceso abierto por las complicaciones derivadas. Asimismo, el acceso abierto ha demostrado tener menor riesgo de recurrencia, con la desventaja de que es un procedimiento más invasivo. Es sumamente importante individualizar cada caso y decidir cuál acceso es el indicado, siempre tomando en cuenta la información clínica pertinente. De igual manera, es trascendental la elaboración de más estudios que cuenten con mayor cantidad de casos con el fin de establecer guías de tratamiento más precisas.

REFERENCIAS

1. Ludlow A. A case of obstructed deglutition, from a preternatural dilatation of, and bag formed in, the pharynx. Med Obs Inquiries 1764; 3; 85-101.
2. Zenker FA, von Ziemssen H. Krankheiten des Oesophagus. Handbuch der Speciellen Pathologie und Therapie 1877; 7: 1-87.
3. Abdo-Francis JM. Diagnóstico y tratamiento del divertículo de Zenker. Rev Med Hosp Gen Méx 2005; 68 (3): 155-9.
4. Zaninotto G. Tratamiento actual del divertículo de Zenker. Cir Esp 2012; 90 (4): 213-4. https://doi.org/10.1016/j.ciresp.2021.02.009
5. Hurtado-López LM, Basurto-Kuba EOP, Montes de Oca-Durán E, et al. Divertículo de Zenker. Manejo endoscópico contra técnica abierta. ¿Cuál es mejor? Experiencia en el Hospital General de México Dr. Eduardo Liceaga. Cir Cir 2019; 86 (3). https://doi.org/10.24875/CIRU.M18000037
6. Law R, Katzka DA, Baron TH. Zenker's diverticulum. Clin Gastroenterol Hepatol 2014; 12: 1773-82. https://doi.org/10.1016/j.cgh.2013.09.016
7. Gómez-Zuleta MA, Ruíz OF, Marulanda-Fernández H. Divertículo de Zenker: manejo endoscópico con o sin diverticulotomo. Rev Colomb Gastroenterol 2020; 35 (4): 421-9. https://doi.org/10.22516/25007440.504
8. Mantsopoulos K, Psychogios G, Karatzanis A, et al. Clinical relevance and prognostic value of radiographic findings in Zenker's diverticulum. Eur Arch Otorhinolaryngol 2014; 271 (3): 583-8. https://doi.org/10.1007/s00405-013-2562-5
9. Lembo A. Oropharyngeal dysphagia: Clinical features, diagnosis, and management. UpToDate 2023. https://www.uptodate.com/contents/oropharyngeal-dysphagia-clinical-features-diagnosis-and-ma-

nagement?search=zenker%20divert%C3%ADculo&source=search_result&selectedTitle=2%7E21&usage_type=default&display_rank=2#H244155913

10. Nesheiwat Z, Antunes C. Zenker diverticulum. StatPearls 2023. https://www.ncbi.nlm.nih.gov/books/NBK499996/m,,m
11. van Delft, F. Zenker's diverticulum. UpToDate 2022. https://www.uptodate.com/contents/zenkers-diverticulum?search=zenker%20divert%C3%ADculo&source=search_result&selectedTitle=1%7E21&usage_type=default&display_rank=1
12. Uoti S. Zenker's diverticulum: epidemiology, management, and treatment outcomes. Hels Univ 2023; 2: 33-35.
13. Martínez JD, Maya LF, Gómez M, et al. Dysphagia Lusoria y Diverticulum de Zenker. Reporte de caso. Rev Fac Med 2014; 62 (1): 131-5.
14. Cohen J, Greenwald DA. Overview of upper gastrointestinal endoscopy (esophagogastroduodenoscopy). UpToDate 2024. https://www.uptodate.com/contents/overview-of-upper-gastrointestinal-endoscopy-esophagogastroduodenoscopy?search=zenker%20divert%C3%ADculo&source=search_result&selectedTitle=5%7E21&usage_type=default&display_rank=5
15. Ernster JA. Zenker diverticulum. Medscape 2024. https://emedicine.medscape.com/article/836858-overview?form=fpf#a4
16. Skrobić OM, Simić AP, Radovanović NS, et al. Current concepts in the anatomy and origin of pharyngeal diverticula. Acta Chir Iugosl 2009; 56 (1): 17-24. https://doi.org/10.2298/aci0901017s
17. Bhatt NK, Mendoza J, Kallogjeri D, et al. Comparison of surgical treatments for zenker diverticulum: A systematic review and network meta-analysis. JAMA Otolaryngol Head Neck Surg 2021; 147 (2): 190-6. https://doi.org/10.1001/jamaoto.2020.4091
18. Rudler F, Pineton de Chambrun G, Lallemant B, et al. Management of the Zenker diverticulum: multicenter retrospective comparative study of open surgery and rigid endoscopy versus flexible endoscopy. Surg Endosc 2023; 37 (9): 7064-72. https://doi.org/10.1007/s00464-023-10225-4
19. Martín del Campo N. Divertículo de Zenker. YouTube 2025. https://www.youtube.com/watch?v=Sd3qABAdZtY
20. Uoti S, Andersson SEM, Robinson E, et al. Epidemiology and management of Zenker diverticulum in a low-threshold single-payer health care system. JAMA Otolaryngol Head Neck Surg 2022; 148 (3): 235-42. https://doi.org/10.1001/jamaoto.2021.3671
21. Bonavina L, Bona D, Abraham M, et al. Long-term results of endosurgical and open surgical approach for Zenker diverticulum. World J Gastroenterol 2007; 13 (18): 2586. https://doi.org/10.3748/wjg.v13.i18.2586
22. Beard K, Swanström LL. Zenker's diverticulum: flexible versus rigid repair. J Thorac Dis 2017; 9 (Suppl 2): S154-62. https://doi.org/10.21037/jtd.2017.03.133
23. Peracchia A, Bonavina L, Narne S, et al. Minimally invasive surgery for Zenker diverticulum: analysis of results in 95 consecutive patients. Arch Surg 1998; 133 (7): 695-700. https://doi.org/10-1001/archsurg.133.7.695
24. Torices-Escalante E, Domínguez-Camacho L, Torices-Dardón E, et al. Divertículo de Zenker: manejo endoscópico. Cir Gen 2019; 41 (4): 261-9.
25. Moreira da Silva BA, Germade A, Pérez-Citores L, et al. Diverticulotomía endoscópica utilizando LigasureTM. Gastroenterol Hepatol 2017; 40 (2): 80-4. https://doi.org/101016/j.gastrohep.2016.04.001

Normas de publicación

INSTRUCCIONES A LOS AUTORES SOBRE LA FORMA DE PRESENTAR SUS MANUSCRITOS

Anales de Otorrinolaringología Mexicana es la revista médica de difusión oficial de la Sociedad Mexicana de Otorrinolaringología y Cirugía de Cabeza y Cuello A.C. La edición electrónica es publicada y distribuida por Nieto Editores; se puede descargar en versión español en la dirección http://www.smorlccc.org.mx/revistas.html, http://www.nietoeditores.com.mx y en www.otorrino.org.mx. Todas las contribuciones originales serán evaluadas antes de ser aceptadas por revisores expertos designados por los Editores.

Ésta publica cuatro números por año e incluye artículos que cubren todas las áreas de la otorrinolaringología y cirugía de cabeza y cuello y especialidades afines. Artículos de investigación médica que pueden ser publicados como artículos originales, editoriales, reportes preliminares, metanálisis, casos clínicos con aportaciones nuevas o de interés particular, artículos de revisión, educación médica, cartas al editor, originales e inéditos.

Todos los manuscritos se enviarán por el sistema de envío electrónico, dirigidos a la Directora-Editora Dra. Luz Arcelia Campos Navarro al correo electrónico: anorlmex20@gmail.com y a revista.aom@smorlccc.org; los manuscritos son evaluados por el comité editorial y el sistema de revisión por pares.

Los manuscritos deben ir acompañados de una carta en la que se especifique el tipo de artículo que se envía, que es original y que no ha sido previamente publicado, total o parcialmente, ni está siendo evaluado para su publicación en otra revista. Todos los autores de las aportaciones originales deberán confirmar la **aceptación de la cesión de estos derechos y declaración de intereses** al enviar el manuscrito a través del sistema de gestión en línea.

Una vez que ha iniciado el proceso de edición del artículo, no podrán agregarse ni eliminarse autores ni modificarse las adscripciones consignadas en el primer envío del artículo.

Los artículos publicados, una vez aceptados, aun cuando el caso clínico, un tratamiento, o una enfermedad hayan evolucionado de manera distinta a como quedó asentado, nunca serán retirados del histórico de la revista. Para ello existe un foro abierto (Cartas al editor) para retractaciones, enmiendas, aclaraciones o discrepancias.

Las adscripciones de los autores de los artículos son, de manera muy significativa, el respaldo de la seriedad, basada en la experiencia de quienes escriben. El hecho de desempeñarse en una institución de enseñanza, de atención hospitalaria, gubernamental o de investigación no describe la experiencia de nadie. Lo que más se acerca a ello, es la declaración de la especialidad acreditada junto con el cargo ocupado en un servicio o una dirección. Cuando solo se menciona el nombre de la institución hospitalaria ello puede prestarse a interpretaciones muy diversas: efectivamente, labora en un gran centro hospitalario, pero se desempeña en funciones estrictamente administrativas, ajenas al tema de la investigación, estrictamente clínico.

Los manuscritos aceptados serán propiedad de la Revista y no podrán ser publicados en parte o completos sin la autorización por escrito de *Anales de Otorrinolaringología Mexicana*. Por el simple hecho de que el (los) autor (es) someta el texto de su trabajo a consideración para su publicación en *Anales de Otorrinolaringología Mexicana* acepta todas las modificaciones de tipo editorial que los Editores de la revista juzguen necesarias. La responsabilidad de las ideas expresadas en los artículos, así como de la posible infracción a los derechos de autor de terceros, recae exclusivamente en el (los) autor (es) que firma (n) el trabajo.

TIPO DE ARTÍCULOS

Artículos de investigación original

Éste es un estudio de investigación no publicado (clínico o experimental), de interés en el área médica o quirúrgica que describe los resultados originales, con información y aportaciones evaluadas críticamente. Éste debe presentarse con el siguiente orden para su evaluación: Página de título, Resumen, Introducción, Material y método, Resultados, Discusión, Conclusiones, Agradecimientos, Referencias, tablas y figuras. El manuscrito no debe exceder en su totalidad de 20 cuartillas, 7 figuras o tablas y máximo 30 referencias.

Informes preliminares

Son informes breves y definidos que presentan hallazgos novedosos o relevantes, cuya estructura a presentar es similar a la de artículos originales, resaltando la información relevante, nueva o de interés de forma concisa con una explicación del evento incluida. Límite de palabras: 2,600, 3 tablas o figuras y máximo 20 referencias.

Artículos de revisión

Su objetivo primordial es emitir información actualizada sobre un tema específico por un experto en el campo. Suele ser por invitación de los editores. Los autores no invitados pueden presentar manuscritos, donde es recomendable se anexe la revisión acompañada de una lista de sus propios trabajos publicados en el campo que confirma su experiencia en el área. Debe ser conciso e incluir avances científicos, controversias en el campo a tratar, puntos de vista del experto siempre y cuando se encuentren fundamentados. Debe contener un máximo de 7,000 palabras.

El resumen debe estructurarse con los siguientes apartados: Antecedentes; Objetivo; Metodología; Resultados (de la búsqueda bibliográfica) y Conclusiones.

Cartas al editor

Deben estructurar: texto, referencias, reconocimientos. Deben tener un máximo de 500 palabras y 5 referencias.

Casos clínicos

Se publican artículos con temas específicos que pudiesen ser de ayuda a los clínicos en la toma de decisiones clínicas o de investigación. Debe presentarse: Título, Nombre(s) completo(s) del autor(es), Resumen en español e inglés, palabras clave. Resumen clínico, subtemas y su desarrollo o análisis crítico, Conclusión, Referencias. Los fármacos, drogas y sustancias químicas deben denominarse por su nombre genérico, la posología y vías de administración se indicarán conforme la nomenclatura internacional.

PREPARACIÓN DEL MANUSCRITO

Estructure el manuscrito en este orden: página del título, resumen en español e inglés, texto, agradecimientos, referencias, tablas, figuras y leyendas de figuras.

Requisitos técnicos

1. Doble espacio en todo el manuscrito en formato Word, letra times new roman de 12 puntos. 2. Iniciar cada sección del manuscrito en página aparte. 3. Seguir la siguiente secuencia: página del título (inicial), resumen en español e inglés incluidas las palabras clave; texto, agradecimientos, referencias, cuadros (cada uno en una página por separado), pies o epígrafes de las ilustraciones (figuras). 4. Las ilustraciones (fotografías sin montar) deben ser mayores a 360 ppm (alta definición) en formato TIF o JPG. Éstas **NO** deben insertarse en el archivo de texto.

Secciones

1. **Título,** debe incluir el título exacto, en español e inglés; los nombres completos del o los autores y sus afiliaciones institucionales. **Los editores de la revista Anales de Otorrinolaringología Mexicana se reservan el derecho de modificar el título cuando se considere apropiado.**

   Incluir el (la) autor (a) de correspondencia con nombre, dirección, teléfono y correo electrónico. Si se presentó en alguna reunión científica, deberá expresarse en forma completa el nombre de la reunión, la fecha y el lugar en que se realizó. Declaraciones de descargo de responsabilidad o fuente (s) del apoyo recibido en forma de subvenciones, equipo, medicamentos, si las hay.

2. **Resumen.** Incluir resumen estructurado máximo de 250 palabras. Indicar objetivo, tipo de estudio, material y métodos, resultados con los hallazgos principales y conclusiones clave, seguido de cuatro a seis palabras clave (http://www.nlm.nih.gov/mesh/). No debe contener citas bibliografías. El resumen se acompañará con una versión en idioma inglés, idéntico al de la versión en español.
3. **Introducción.** Exprese el propósito del artículo y resuma el fundamento lógico del estudio u observación. Mencione las referencias estrictamente pertinentes.
4. **Material y método.** Describa claramente qué tipo de estudio es, la población de estudio y la forma como se seleccionaron los sujetos observados o de experimentación (pacientes o animales de laboratorio, incluidos los controles). Debe especificar el periodo en el que se hizo el estudio. Identifique las características importantes de los sujetos. Los métodos, aparatos (nombre y dirección del fabricante entre paréntesis), intervenciones y procedimientos con detalles suficientes para que otros investigadores puedan reproducir los resultados. Proporcione referencias de métodos utilizados, medicamentos o equipos y los métodos estadísticos. Consideraciones éticas.
5. **Aspectos éticos.** Cuando se informe sobre experimentos en seres humanos, señale si los procedimientos que se siguieron estuvieron de acuerdo con las normas éticas del comité (institucional o regional) que supervisa la experimentación en seres humanos y con la Declaración de Helsinki de 1975, enmendada en 1983. No use el nombre, las iniciales, ni el número de clave hospitalaria de los pacientes, especialmente en el material ilustrativo. Cuando dé a conocer experimentos con animales, mencione si se cumplieron las normas de institución o cualquier ley nacional sobre el cuidado y uso de los animales de laboratorio.
6. **Estadística.** Describa los métodos estadísticos con detalles suficientes para que el lector versado en el tema que tenga acceso a los datos originales pueda verificar los resultados presentados. Cuando sea posible, cuantifique los hallazgos y preséntelos con indicadores apropiados de error o incertidumbre de la medición (por ejemplo, intervalos de confianza). No dependa exclusivamente de las pruebas de comprobación de hipótesis estadísticas, tales como el uso de los valores de p, que no trasmiten información cuantitativa importante. Analice la elegibilidad de los sujetos de experimentación. Dé los detalles del proceso de aleatorización. Describa la metodología utilizada para enmascarar las observaciones (método ciego). Informe sobre las complicaciones del tratamiento. Especifique el número de observaciones. Señale las pérdidas de sujetos de observación (por ejemplo, las personas que abandonan un ensayo clínico).
7. **Resultados.** Presente los resultados en sucesión lógica dentro del texto, cuadros e ilustraciones. No repita en el texto datos de cuadros o ilustraciones; enfatice o resuma tan solo las observaciones importantes.
8. **Discusión.** Haga hincapié en los aspectos nuevos e importantes del estudio y en las conclusiones que se derivan de ellos. No repita información. Explique el significado de los resultados y sus limitaciones, incluyendo sus consecuencias para investigaciones futuras. Relacione las observaciones con otros estudios pertinentes. Establezca el nexo de las conclusiones con los objetivos de estudio evitando hacer afirmaciones generales y extraer conclusiones que no estén completamente respaldadas por los datos. Proponga nuevas hipótesis cuando haya justificación para ello, pero identificándolas claramente como tales; las recomendaciones, cuando sea apropiado.
9. **Conclusiones.** Resaltar los puntos importantes obtenidos del estudio o investigación.
10. **Agradecimientos.** Si se considera pertinente.
11. **Referencias.** Éstas son responsabilidad de los autores. Las referencias deberán enumerarse con números arábigos consecutivamente siguiendo el orden en que se mencionan por primera vez en el texto. El número aparecerá entre paréntesis. Las referencias citadas solamente en cuadros o ilustraciones se numerarán siguiendo una secuencia establecida por la primera mención que se haga en el texto de ese cuadro o esa figura en particular.

Use el formato de los Requisitos uniformes estilo de Vancouver que utiliza la U. S. National Library of Medicine en el Index Medicus. Nótese: Número de referencia sin guión, no comas ni puntos excepto para separar con comas cada autor. Con puntos, solo se separa autores y título. Solo minúsculas excepto letra inicial tras el punto y letra inicial de nombres propios. Sin punto final después de la cita.

Ejemplos de citas en revistas periódicas

- ***Articular ordinario de revista:*** 1. Vega KJ, Pina I, Krevsky B. Heart transplantation is associated with an increased risk for pancreatobiliary disease. Ann Intern Med 1996;124:980-3. Más de seis autores: 1. Parkin DM, Clayton D, Black RJ, Masuyer E, Friedl HP, Ivanov E, et al. Childhood leukaemia in Europe after Chernobyl: 5 year followup. Br J Cancer 1996;73:1006-12.
- ***Autor corporativo:*** 1. The Cardiac Society of Australia and New Zealand. Clinical exercise stress testing. Safety and performance guidelines. Med J Aust 1996; 164:282-4 • No se indica el nombre del autor: 1. Cancer in South Africa (editorial). S. Afr Med J 1994;84:15 • Suplemento de un número 1. Payne DK, Sullivan MD. Massie MJ. Women's psychological reactions to breast cancer. Semin Oncol 1996;23(1 supl 2):89-97.
- ***Parte de un número 1.*** Poole GH, Mills SM. One hundred consecutive cases of flap lacerations of the leg in ageing patients. N Z Med J 1994;107 (986 Pt l):377-8.
- ***Indicación del tipo de artículo, según corresponda*** 1. Enzensberger W, Fischer PA. Metronome in Parkinson's disease [carta]. Lancet 1996;347: 1337.

Libros y monografías

- ***Individuos como autores*** 1. Rigsven MK, Bond D. Gerontology and leadership skills for nurses. 2nd ed. Albany (NY): Delmar Publishers; 1996.
- ***Directores (editores) o compiladores como autores*** 1. Norman IJ, Redfern SJ, editores. Mental health care for elderly people. New York: Churchill Livingstone; 1996.
- ***Una organización como autor y editor*** 1. Institute of Medicine (US). Looking at the future of the Medicaid program. Washington (DC): The Institute; 1992.
- ***Capítulo de libro*** 1. Phillips SJ, Whisnant JP. Hypertension and stroke. En: Laragh JH, Brenner BM, editores. Hypertension: pathophysiology, diagnosis and management. 2nd ed. New York: Raven Press; 1995:465-78.
- ***Actas de conferencias o congresos*** 1. Kimura J, Shibasaki H, editores. Recent advances in clinical neurophysiology. Proceedings of the 10th International Congress of EMG and Clinical Neurophysiology; 1995 Oct15-19; Kyoto, Japan. Amsterdam: Elsevier; 1996.
- ***Artículo publicado en actas de conferencias o congresos*** 1. Bengtsson S. Solheim BG. Enforcement of data protection, privacy and security in medical informatics. En: Lun KC, Degoulet P, Piemme TE, Rienhoff O, editores MEDINFO 92. Proceedings of the 7th World Congress on Medical Informatics; 1992 Sep 6-10; Geneva, Switzerland, Amsterdam: NorthHolland; 1992:1561-5.
- ***Tesis*** 1. Kaplan SJ. Post-hospital home health care: the elderly's access and utilization [dissertation]. St. Louis (MO): Washington Univ.; 1995. Otros trabajos publicitarios.
- ***Articulo de periódico*** 1. Lee G. Hospitalizations tied to ozone pollution: study estimates 50,000 admissions annually. The Washington Post 1996 Jun 21; Sect. A:3 (col 5).
- ***Diccionario y referencias similares*** 1. Stedman's medical dictionary. 26th . ed. Baltimore: Williams & Wilkins; 1995. Apraxia; p. 119-20.
- ***Obras clásicas*** 1. The Winter's Tale: act 5, scene 1, lines 13-16. The complete works of Williams Shakespeare. London: Rex; 1973.

Trabajos inéditos 1. Lesher AI. Molecular mechanism of cocaine addiction. N Engl J Med. En prensa 1997.

12. Cuadros o tablas. Numérelos consecutivamente con números arábigos, siguiendo el orden en que se citan por primera vez en el texto y asigne un título breve a cada uno. Las explicaciones irán como notas al pie y no en el encabezado. Explique todas las abreviaturas no usuales que se utilizaron en cada cuadro. Identifique las medidas estadísticas de variación, como la desviación estándar y el error estándar de la medida. No trace líneas horizontales ni verticales en el interior de los cuadros. Cerciórese de que cada cuadro sea citado en el texto. Los cuadros o tablas deben enviarse en un formato editable (word o excel) y no deberán insertarse en el texto como imagen.

13. Ilustraciones (Figuras). Deberán ser a color y numerarse con números arábigos. Anales de Otorrinolaringología Mexicana no se responsabiliza de pérdida de las ilustraciones y no serán regresadas al autor excepto si el trabajo no se publicase. No se aceptarán los letreros trazados a mano. Las letras, números, y símbolos deberán ser claros, y uniformes en todas las ilustraciones y de tamaño suficiente para que sigan siendo legibles. Los títulos y explicaciones detalladas se incluirán en los pies o epígrafes, no sobre las propias ilustraciones. **NO** debe repetirse la misma información en cuadros y figuras. Se optará por publicar el o la que muestre la información de manera más completa.

Si se utilizan fotografías de personas, éstas no deberán ser identificables o de lo contrario, habrá que anexar un permiso por escrito para poder usarlas (véase protección de los derechos del paciente a la privacía). Si una figura ya fue publicada, se dará a conocer la fuente original y se presentará la autorización por escrito que el titular de los derechos de autor (copyright) concede para reproducirla. Este permiso es necesario, independientemente de quien sea el autor o la editorial, a excepción de los documentos del dominio público.

Unidades de medida. Las medidas de longitud, talla, peso y volumen se expresarán en unidades del sistema métrico decimal (metro, kilogramo, litro) o en sus múltiplos y submúltiplos. Las temperaturas deberán registrarse en grados Celsius. Los valores de presión arterial se indicarán en milímetros de mercurio. Todos los valores hepáticos y de química clínica se presentarán en unidades del sistema métrico decimal y de acuerdo con el Sistema Internacional de Unidades (SI).

Abreviaturas y símbolos. Utilice solo abreviaturas ordinarias (estándar). Evite abreviaturas en el título y resumen. Cuando se use por primera vez una abreviatura, ésta irá precedida del término completo (a menos que se trate de una unidad de medida común).

REFERENCIAS

International Committee of Medical Journal Editors. Uniform requirements for manuscripts submitted to biomedical journals. N Engl J Med 1997; 336: 309-15 Comité Internacional de Editores de Revistas Médicas. Requisitos uniformes para manuscritos destinados a revistas biomédicas. An ORL Mex 1998 volumen 43, número 2. Todo el texto de estas Instrucciones es una adaptación condensada del artículo citado; los ejemplos mencionados son los mismos usados en dicha cita.

CESIÓN DE DERECHOS DE AUTOR

Los abajo firmantes estamos conformes con lo mencionado en los incisos previos, como en el tipo de crédito asignado en este artículo:

- Título del artículo: _____

- Nombre completo del autor o autores: _____

- Los autores aseguran que se trata de un trabajo original, que no ha sido previamente publicado ni enviado para su publicación a otra revista. Manifiestan que no existe conflicto de intereses con otras instancias públicas o privadas.

- Los autores están de acuerdo en que su texto sea corregido de acuerdo con el criterio del editor y en ceder sus derechos de publicación a la Anales de Otorrinolaringología Mexicana.

- Nombre y firma de todos los autores: Nombre y firma

- Visto bueno (nombre y firma) de autorización de la institución donde se realizó el trabajo:

  Nombre y firma

Lugar: _____ Fecha: _____

NOTA IMPORTANTE

Los autores deben estar de acuerdo en que los artículos aceptados para publicación serán objeto de una revisión editorial (sintaxis y ortografía) para adaptarlos al estilo propio de la revista, descrito en las Instrucciones para los autores.

Una vez que reciba la comunicación de "artículo aceptado" su contenido no podrá ser corregido ni retirado. Si algún inconveniente hubiere, el mismo deberá aclararse en la correspondiente sección de cartas al editor en la edición inmediata siguiente al envío de la carta.